

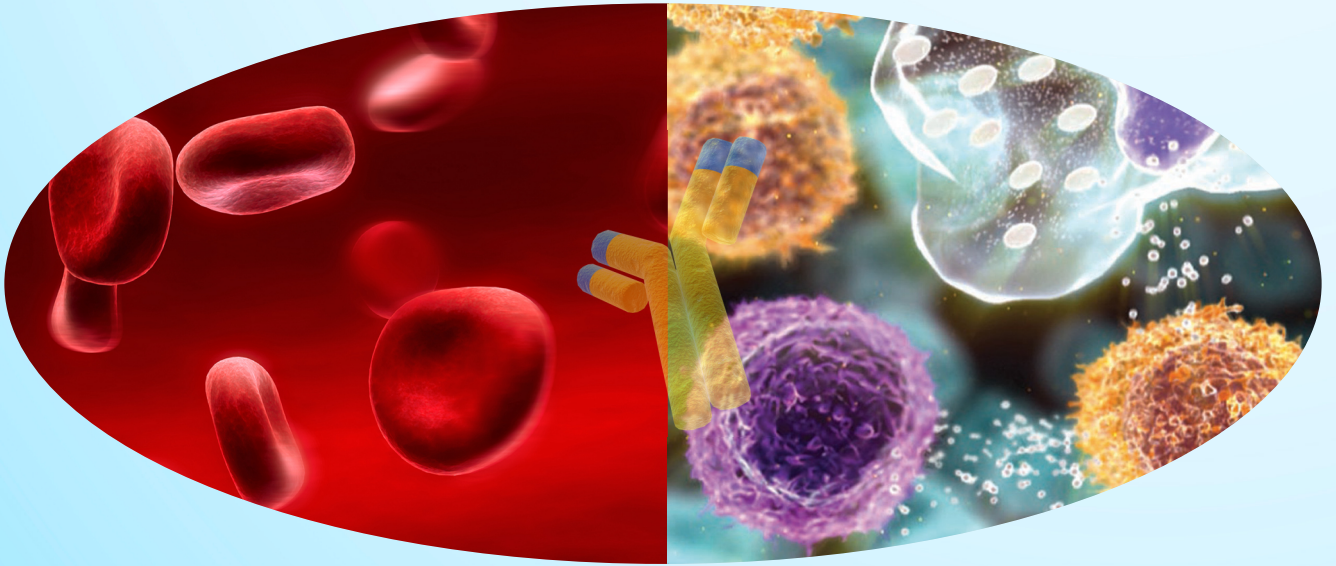


EHOK

13. EGE HEMATOLOJİ ONKOLOJİ KONGRESİ

13 - 15 Mart 2025

Royal Seginus Hotel - Antalya



BİLDİRİ KİTABI



13. EGE HEMATOLOJİ ONKOLOJİ KONGRESİ

**BİLDİRİ
KİTABI**

13-15 MART 2025

ROYAL SEGINUS HOTEL - ANTALYA

DÜZENLEME KURULU

Dr. Güray Saydam – Dr. Fahri Şahin – Dr. Bülent Karabulut – Dr. Canfeza Sezgin

HEMATOLOJİ SÖZEL BİLDİRİLERİ

S1- 5Q DELESYONLU MYELODİSPLASTİK SENDROMLU HASTADA LUSPATERSEPT İLE DRAMATİK ERİTROİD YANIT

Mürüvvet Seda Aydın¹, Emel İşleyen¹, Funda Ceran¹, Simten Dağdaş¹, Gülsüm Özet¹

¹Ankara Bilkent Şehir Hastanesi, Hematoloji Kliniği

Amaç: Myelodisplastik sendromda, anemiye bağlı düzenli eritrosit konsantrisi transfüzyonu gerekebilir ve bu durum da demir yüklenmesi, organ disfonksiyonu, sık hastane ziyaretleri ile beraber hayat kalitesinde ciddi azalmayı da beraberinde getirir. Güvenli transfüzyon hedefi öncelikli olmak koşulu ile, transfüzyon sıklığının azaltılması hatta transfüzyon bağımsızlığının sağlanması bu hastalarda tedavi hedeflerinin başında yer alır. Luspatersept de myelodisplastik sendromda yeni nesil tedavilerden biri olarak karşımıza çıkmaktadır.

Yöntem : Burada luspatersept ile eritroid yanıt alınan bir myelodisplastik sendrom vakasını sunmayı hedefledik.

Bulgu: Bilinen atriyal fibrilasyon, koroner arter hastalığı, skuamoz hücreli akciğer kanseri ve tiroid kanseri öyküleri olan 85 yaşında erkek hasta, anemi nedeni ile ünitemize başvurdu. İkincil sitopeni nedenleri dışlandıktan sonra yapılan kemik iliği biyopsisinde megakaryositer seride displazi belirgin olarak saptandı. Kromozom analizinde 10 metafazın 2'sinde 5q delesyonu tespit edildi. Ayda 2-4 ünite eritrosit transfüzyon ihtiyacı olan ve serum eritropoietin düzeyi 114 mu/mL olan hastada, eksojen eritropoietin tedavisine yanıt alınamadı. Takiben hastaya azasitidin başlandı. 2 kür azasitidin sonrası kemik iliği selüleritesinde azalma ile beraber sitopenilerde derinleşme gözlendi. 5q delesyonu olması ancak solid kanser öyküsü olması nedeniyle planlanmayan ancak izlemde kar-zarar hesabı gözetilerek başlanan lenalidomid ile de eritroid yanıt elde edilemedi, derin trombositopeni gelişti ve ciddi üriner sistem enfeksiyonu gözlendi. Hastaya 1 mg/kg/3 hafta olacak şekilde luspatersept başlandı. 6 haftalık luspatersept sonrası transfüzyon ihtiyacı ayda 1 ünite olacak şekilde azalan ancak transfüzyon bağımsızlığı elde edilemeyen hastanın luspatersept dozu 1.33 mg/kg'a çıktı. Hastanın izlemi devam etmektedir.

Sonuç: Burada sunulan hasta, eritropoetin tedavisine ve hipometile edici ajana eritroid yanıt vermemiştir. Lenalidomid tedavisini ise trombositopeni nedeni ile tolere edememiştir. Transfüzyon ihtiyacı ayda 4 üniteden ayda 1 ünite olacak şekilde luspaterseptin daha ilk dozlarında azalmış olması sayesinde hastane ziyaretleri azalmıştır. Hastanın anemi ilişkili bulgularında da iyileşme gözlenmiş ve yaşam kalitesinde öznel artış izlenmiştir. Halka sideroblast olmasa da, ulaşılabilir tedavilere dirençli myelodisplastik sendromda luspatersept güvenilir bir tedavi seçeneği olarak akılda tutulmalıdır.

S2- EŞSİZ BİR HEMATOLOJİK MALİGNİTE: BLASTİK PLAZMASİTOİD DENDRİTİK HÜCRELİ NEOPLAZİ

**Muratcan Kasımoğlu¹, Denis Çetin², Ajda Güneş², Nur Akad Soyer², Fahri Şahin²,
Derya Demir³, Murat Argon⁴, Akın Çinkooğlu⁵, Güray Saydam²**

¹Ege Üniversitesi Hastanesi İç Hastalıkları A.D., ²Ege Üniversitesi Hastanesi İç Hastalıkları A.D. Hematoloji B.D., ³Ege Üniversitesi Hastanesi Tıbbi Patoloji A.D., ⁴Ege Üniversitesi Hastanesi Nükleer Tıp A.D., ⁵Ege Üniversitesi Hastanesi Radyoloji A.D.

Amaç: Blastik plazmasitoid dendritik hücreli neoplazi (BPDHN), plazmasitoid dendritik hücre kökenli nadir ve agresif bir hematolojik malignitedir. Bu raporda, aspirasyon değerlendirmede akut miyeloid lösemi (AML) olarak değerlendirilen ve ek boyamalar sonucu kemik iliği ve aksiller lenf nodu spesmenleri BPDHN olarak doğrulan 76 yaşındaki bir erkek hasta sunulmaktadır. Bu vaka özelinde, ileri yaşta bir hastada BPDHN' nin teşhis ve tedavi zorluklarını vurgulamakla birlikte tedavi sonrası ortaya çıkan mastositozun yönetiminden de bahsedilecektir.

Yöntem: Yeni tanı almış bir hastanın tanı ve tedavi sürecinde yaşanan zorluklardan bahsedilecektir.

Bulgu: BPDCN, genellikle kötü prognoz ile ilişkilendirilen nadir ve oldukça agresif bir malignitedir. Bu vaka, ALL gibi prezente olan BPDHN' nin etkin tedavisi sonrası ortaya çıkan mastositozun nadir bir örneğini sunmaktadır. BPDHN, diğer hematolojik malignitelerle hatta cilt lezyonları malign melanom ile karıştırılabilen özellikler taşıdığı için tanı konulması yüksek bir şüphe düzeyi gerektirir. Ayrımı yapmak için öncelikle deneyimli hematopatoloğun olması, immünohistokimyasal ve moleküler çalışmalar kritik öneme sahiptir. Hastanın azasitidin ve venetoklaks ile tedavisi son yayınlarda önerilen bir tedavi yaklaşımıdır. Ülkemizde geri ödemesi olmayan ve yurtdışından temini gereken Tagraxofusp maliyetini hasta kabul etmemiştir. Bununla birlikte, BPDHN' nin agresif doğası ve tedavi ilişkili sitopeni gibi komplikasyonlar, tedavi yönetimindeki zorlukları artırmaktadır. Multidisipliner bakım ve destekleyici tedavi, sonuçları optimize etmek için hayati öneme sahiptir.

Sonuç: Bu vaka, BPDHN' nin teşhis ve tedavisinin karmaşıklığına, özellikle başvuru anında akut myeloid lösemiye benzeyen yayma bulgusu, malign melanoma benzer cilt lezyonları ve de periferik yaygın lenf nodları nedeniyle dikkat çekmektedir. Deneyimli hematopatolog, erken tanı ve hassas immünohistokimyasal inceleme, tedaviyi yönlendirmek için kritik öneme sahiptir. Bu eşsiz hastalığı hedef alan yeni tedaviler geliştirilmekle birlikte, prognoz genellikle kötüdür ve allogeneik kök hücre nakli tek küratif tedavi seçeneği olmaya devam etmektedir.

S3- OLGU RAPORU: YAYGIN CİLT LEZYONLARI VE MYCOSİS FUNGOİDES TANISI ALAN 68 YAŞINDAKİ ERKEK HASTA

Hacı Ahmet Aslaner¹, Neslihan Mandacı Şanlı¹, Ali Ünal¹

¹Erciyes Üniversitesi Tıp Fakültesi Hematoloji Bilim Dalı

Amaç: 68 yaşında erkek hasta, yaklaşık bir yıldır sağ ön inguinal bölgesinde deri lezyonları ile başvurmuştur. Hasta, birçok tedavi (topikal steroidler, antifungal ilaçlar ve antibiyotikler) almış ancak bu tedavilerden fayda görmemiştir. Son üç ay içinde, lezyonlar tüm vücuda yayılmaya başlamış ve saçlı deriyi de etkilemiştir, bu da saç dökülmesine yol açmıştır. İlk tanı egzama veya dermatit olarak konmuş, ancak tedaviye rağmen lezyonlar iyileşmemiştir.

Yöntem: Hasta, 22 Haziran 2024 tarihinde hastanemize başvurduğunda, vücudunun her yerinde yaygın, eritemli, indüre ve ülserli plaklar bulunmaktaydı. Lezyonlar özellikle saçlı deride (vertex, oksipital ve temporal bölgeler), yüz ve üst ekstremitelerde, sağ antikübital bölgede yer almaktaydı. Bu lezyonlar, nekrotik merkezler ve akıntılı yara ile karakterizeydi ve hasta, deri çekme testi pozitif olan bir klinik tablo sergiliyordu. Lezyonların görünümü, kutanöz lenfoma şüphesini artırdı. Tanısal Çalışmalar Bir dizi tanısal test gerçekleştirilmiştir: 1. Biyopsiler: o Çeşitli etkilenen alanlardan dört deri biyopsisi alınmış ve histolojik olarak mycosis fungoides ile uyumlu bulgulara rastlanmıştır. Biyopsilerde düzensiz epidermal hiperplazi, foliküler infiltrasyon ve kıl foliküllerinde yoğun lenfosit infiltrasyonu gözlemlenmiştir. o İmmünohistokimya testlerinde CD3, CD4 ve CD8 pozitif hücreler tespit edilmiş, CD8 pozitif hücrelerin baskın olduğu görülmüştür, bu da MF tanısını desteklemiştir. 2. Kan Testleri: o Beta-2 mikroglobulin düzeyi 2,69 olarak yüksek bulunmuş, bu da hastalığın aktif olduğunu göstermektedir. o Akış sitometrisi sonuçlarında CD4/CD8 oranı 1,86 bulunmuş, CD8+ hücreler (16,3%) ve CD3+ hücreler (64,1%) baskın çıkmıştır. Bu, T hücreli lenfoma tanısını güçlendirmiştir.

Bulgu: Hasta, ilk olarak yüksek doz sistemik steroidler (Prednol 40 mg, 9 gün, ardından 16 mg, 2 gün) ve antihistaminik tedavi (Asitirin 25 mg, günde 1 kez, 10 gün süreyle) ile tedaviye başlanmıştır. Ancak, ilk tedaviye rağmen lezyonlarda belirgin bir iyileşme sağlanamamıştır. Mycosis fungoides tanısının kesinleşmesinin ardından tedaviye, 4 kür CHOEP rejimi (Siklofosfamid, Doksorubisin, Vinkristin, Etoposid ve Prednizolon) verilmiştir. Belirgin klinik iyileşme sağlanan hastaya Pralatrexate 30 mg/m² den 6 hafta, 2 kür olarak planlandı. Halen remisyonda olan hasta Pralatrexate tedavisine devam etmektedir. Hepatit profilaksisi ve diğer gerekli destek tedavileri de uygulanmıştır.

Sonuç: Mycosis fungoides, nadir ve genellikle yaşlıları etkileyen bir kutanöz T hücreli lenfoma türüdür. Tanısı zor olabilir, çünkü egzama, dermatit veya mantar enfeksiyonları gibi diğer dermatolojik hastalıklarla karışabilir, tıpkı bu hastada olduğu gibi. Bu hastada, yanlış tanı ve tedaviler sonrasında doğru tanı konabilmiştir. Mycosis fungoides tedavisi, genellikle cilt tedavileri (topikal steroidler ve fototerapi gibi) ve sistemik tedavilerin bir kombinasyonunu içerir. Bu hastanın tedavisi, hastalığın ilerleyişine ve ilk tedavilere yanıtına göre ayarlanmıştır. Bu olgu, kalıcı deri lezyonları olan bir hastada mycosis fungoides tanısının göz önünde bulundurulması gerektiğini vurgulamaktadır, özellikle de konvansiyonel tedaviler başarısız olduğunda. Erken tanı ve biyopsi, doğru tanıyı koymak ve uygun tedaviye başlamak için önemlidir. Hastanın tedaviye yanıtını izlemek, tedavinin etkinliğini değerlendirmek ve gerekirse tedavi planını ayarlamak için takip gereklidir. Anahtar Kelimeler: Mycosis fungoides, kutanöz T hücreli lenfoma, deri lezyonları, sistemik steroidler, CHOP kemoterapisi, biyopsi, CD4/CD8 oranı.

S4- CİLT DÖKÜNTÜSÜ VE SOĞUK AGLÜTİNİN HASTALIĞI İLE PREZENTE OLAN YÜKSEK DERECELİ B HÜCRELİ LENFOMA OLGUSU

Derya Emel Baki¹, Denis Çetin², Ajda Güneş², Fahri Şahin², Nur Akad Soyer², Cenk Eraslan³, Nazan Özsan⁴, Güray Saydam²

¹Ege Üniversitesi Hastanesi İç Hastalıkları A.D., ²Ege Üniversitesi Hastanesi İç Hastalıkları A.D., Hematoloji B.D., ³Ege Üniversitesi Hastanesi Radyoloji A.D., ⁴Ege Üniversitesi Hastanesi Patoloji A.D.

Amaç: Soğuk aglütinin hastalığı (SAH), soğuk ortamda aktif hale gelen IgM tipi otoantikörlerin eritrositlere bağlanması sonucu kompleman aracılı intravasküler hemolize neden olan bir otoimmün hemolitik anemi (OIHA) alt tipidir. Klinik olarak, soğuk maruziyeti ile şiddetlenen hemolitik anemi ve mikrovasküler dolaşım bozuklukları ile karakterizedir. SAH, primer (idiyopatik) veya sekonder olarak sınıflandırılabilir. Primer SAH, monoklonal B hücre klonaliteleri ile ilişkili olup, genellikle multiple myelom, waldenström makroglobulinemisi gibi hastalıklarla ilişkilidir. Sekonder SAH ise enfeksiyonlar, lenfoproliferatif hastalıklar ve otoimmün hastalıklara bağlı olarak gelişebilmektedir.

Yöntem: SAH ile prezente yüksek dereceli B hücreli lenfoma olgusu ortaya konması amaçlanmaktadır.

Bulgu: 55 yaş erkek hasta, son 2 aydır gece terlemesi, 8 kg kaybı ve 40 dereceyi bulan ateş ile başvurdu. Son 5 gündür giderek artan ve tüm vücuduna yayılan kaşıntısız eritemli makülopapüler döküntüler vardı. Laboratuvarında hemoglobin-hematokrit uyumsuzluğu (Hg:12.5 g/dL, Hct:7.3%) görülmesi, kesitsel incelemede; retroperitoneal düzeyde multipl konglomere görünümde lenfadenomegali, sağ böbrek üst-orta kesim medialde 2 cm'ye ulaşan silik hipodens lezyon, bilateral sürrenal bezlerde de muhtemel lenfoproliferatif hastalık tutulumuna bağlı sağda 7x4.3 cm, solda 6.7x4 cm'ye ulaşan kitlesel lezyonlar, ultrasonografide sol spermatik kordda 11x18 mm boyutunda heterojen yapıda, içerisinde hipoekoik alanlar da barındıran, vasküler kodlanma gösteren ön planda lenfoma tutuluşu lehine değerlendirilen lezyon izlenmesi üzerine lenfoproliferatif hastalık ilişkili soğuk aglütinin hastalığı tanısı ile yatırıldı. Laboratuvarında; LDH: 625 U/L , indirekt bilirubin, Ig düzeyleri, c3-c4 seviyeleri normal görüldü. Soğuk aglütinin yüksek titrede pozitif sonuçlandı. Direkt coombs C3d negatif, IgG +2 pozitif. Periferik kan yaymasında aglütinasyon gözlemlendi. Kemik iliği aspirasyon ve biyopsisi ile tanıya gidilemediği için soğuk aglütinin hastalığı nedeniyle endikasyon dışı başvuru yapılarak Rituksimab 375 mg/m²/hafta dozunda 4 haftalık tedavi başlandı. İmmündefiksasyon elektroforezinde; IgG kappa monoklonal gammopati tespit edildi. Viral serolojisinde anlamlı özellik yoktu. USG'de; sol aksillada en büyüğü 37x25 mm patolojik lenf bezleri ve sol inguinalde 33x15 mm kuşkulu lenf bezleri izlendi. Konuşmada yavaşlama nedeniyle yapılan Kraniyel MR' de sağ frontal ve temporal bölgede fokal leptomeningeal T2A FLAIR sinyal artışları izlenmesi üzerine BOS örnekleme ve profilaktik intratekal kemoterapi uygulandı. Sitoloji benign olarak sonuçlandı. Viral solunum panelinde influenza A pozitifliği saptandı ve oseltamivir verildi. Cilt lezyonlarından alınan biyopsi viral erüpsiyon olarak raporlandı. Kemik iliği aspirasyon biyopsisinde selülarite %45, yaşa göre olağan sınırlarda olup tüm serilere ve maturasyon aşamalarına ait hücrelerin izlendiği görüldü, normoselüler olarak raporlandı. Sol aksiller bölgedeki lenf nodu eksizyonel biyopsisi germinal merkez kökenli, myc ve bcl-2 pozitif, ki-67 %99, yüksek dereceli diffüz büyük B hücreli lenfoma olarak sonuçlandı. Hastaya DA-EPOCH-R kemoimmünoterapi rejimi başlandı.

Sonuç: SAH tanısında en önemli testler; direkt Coombs (C3d pozitifliği), soğuk aglütinin titresi ve hemoliz belirteçleridir. Bu olguda C3d negatif sonuçlanmış olmasına rağmen klinik uyum ve soğuk aglütinin titresi tanıyı desteklemiştir. DBBHL ve SAH birlikteliği ender rastlanan, ancak klinik olarak dikkat edilmesi gereken bir durumdur. Lenfoma tedavisinin doğru bir şekilde uygulanması, yalnızca lenfoma kontrolü değil, aynı zamanda SAH'ın yönetimi için de büyük önem taşır. Bu sebeple tanıya giden süreçte soğuk aglütinin hastalığı buzdağının sadece görünen kısmı olabilir, kuşkucu olmak önem arz etmektedir.

S5- TİROZİN KİNAZ İNHİBİTÖRLERİNE YANITLI VE DİRENÇLİ KML KÖK HÜCRELERİNDE STAT5 İNHİBİTÖRÜ PİMOZİDE MUAMELESİNİN KEMOSENSİTİVİTE VE LÖKOMOGENEZ ÜZERİNE ETKİLERİNİN ARAŞTIRILMASI

İlayda Alçıtepe¹, Nur Soyer², Güray Saydam², Burçin Tezcanlı Kaymaz¹

¹Ege Üniversitesi Tıp Fakültesi Tıbbi Biyoloji ABD, ²Ege Üniversitesi, Tıp Fakültesi, İç Hastalıkları Anabilim Dalı, İzmir

Amaç: Kronik Miyeloid Lösemi, artmış tirozin kinaz aktivitesi ile lösemik hücrelerin sürekli proliferasyonunu ve sağkalımını desteklemektedir. TKI ile KML tedavisinde önemli ilerlemeler kaydedilmiş olsa da, imatinib direnci ciddi bir sorun oluşturmaktadır. Bu nedenle, onkogenik sinyal yollarını hedefleyen yeni kombinasyon tedavileri geliştirilmesi büyük önem taşımaktadır. STAT transkripsiyon faktörleri, TKI direncinin aşılmasında kritik bir hedef olarak öne çıkarken, özellikle STAT5 sinyalizasyonunun inhibisyonu, stratejik bir tedavi yaklaşımı olarak değerlendirilmektedir.

Yöntem: Simülasyon-moleküler yerleşim analiziyle BCR::ABL1in aktif tirozin kinaz bölgesine Pimozide'in yüksek bağlanma afinitesinde olduğu gösterildikten sonra, STAT5 inhibitörü Pimozide'in STAT5 aktivasyonunu inhibe etmesiyle; K562 hücre hattı ve onun 1,2µM'a dirençli formu olan K562 hücre hattında, sağlıklı lenfoblast hücre hattı olan NCIBL2171'de ve hematopoetik kök hücrelerinde (HSC), İmatinib+Pimozide kombinasyon tedavisinin lösemik hücreler üzerindeki olası sinerjistik etkinliği, apoptotik etkisi, etken maddelerin lösemik hücreler üzerindeki hücre döngüsü arresti analizinden elde edilecek tutulma evresi ile mRNA seviyesindeki ekspresyon değerleri arasındaki olası korelasyonun belirlenmesi ve son olarak protein zenginleştirme analizleri ile birbiriyle en iyi etkileşim içinde olan hub genlerin bulunması amaçlanmaktadır.

Bulgu: Elde edilen verilere göre sitotoksik analizler sonucunda, imatinib IC50 değerleri, K562 hücre hattında 0,17µM; imatinibe dirençli K562/İmaRes hattında 3,66µM; NCIBL2171 hücre hattında 0,85µM; HSC hücrelerinde 138,45µM olarak belirlenmiştir. Pimozide IC50 değerleri, K562 hücre hattında 186,33µM; K562/İmaRes hattında 116µM; NCIBL2171 hücre hattında 62µM ve HSC hücrelerinde 233,66µM olarak belirlenmiştir. Kombinasyon tedavisi, K562 hücre hattında güçlü sinerjistik etki gösterirken, K562/İmaRes hücre hattında 0,79µM ile ılımlı sinerjizm, NCIBL2171 hücre hattında 1,30µM ile ılımlı antagonizm, HSC hücrelerinde ise 0,67µM ile sinerjistik etki saptanmıştır. Daha sonra, bu hücre hatlarında etken maddelerin apoptotik kat değişimleri incelenmiştir. Bunun sonucunda, K562 hücre hattında imatinib x1.09, pimozide x1.31, ima+pim kombinasyonu ise belirgin bir artışla x5.76 apoptotik etki göstermiştir. K562/İmaRes hücre hattında imatinib x2.34, pimozide x1.14 ve ima+pim x1.81 katlık bir değişim yaratmıştır. NCIBL2171 hücre hattında imatinib x1.65, pimozide x0.94 ve ima+pim x1.61 apoptotik artış sağlamıştır. HSC hücrelerinde ise imatinib x3.05, pimozide x1.67 ve kombinasyonu x2.49 apoptotik kat artışı oluşturmuştur. Hücre döngüsü analizinde, hem imatinib hem de pimozide monoterapileri ile kombinasyon tedavilerinin hücrelere uygulanması sonucunda etken maddelerin G0/G1 fazında hücre döngüsü arrestine yol açtığı gözlemlenmiştir. Bu bulgu, imatinib ve pimozide'in mono ve kombine uygulanmasının hücre proliferasyonunu baskılayarak hücre döngüsünü G0/G1 fazında durdurduğunu göstermektedir. Son olarak iki etken maddenin mono ve kombinasyon tedavilerinin farklı sinyal yolları üzerindeki ekspresyonel etkisi incelendiğinde, pimozide ve imatinib kombinasyonu, K562 hücre hattında apoptozu artırırken, onkogen ekspresyonunu ve hücre döngüsünü baskılamış, JAK/STAT yolunda fonksiyonel genlerin etkilerini inhibe etmiştir. K562/İmaRes ve NCIBL2171 hücre hatlarında BAX ekspresyonu artarken, BCL2 ve BCLX baskılanmıştır. Bu da pro-apoptotik yanıtın aktif olduğunu göstermektedir. HSC hücrelerinde de benzer etkiler gözlemlenmiş ve hücre döngüsü inhibe olmuştur. Protein-protein zenginleştirme analizi ile, toplam 22 düğüm ve 167 kenar içeren bir etkileşim ağı belirlenmiştir. Hub gene analizi ile de STAT3, MYC, AKT1, BCL2 gibi genlerin biyolojik süreçlerde önemli düğümler oluşturduğu ve bu genlerin hücresel işlevlerde kritik rol oynadığı sonucuna varılmıştır.

Sonuç: STAT5 inhibisyonu, KML hücrelerinin proliferasyonunu engelleyip apoptozu artırarak imatinib hassasiyetini geri kazandırabilir. Bu mekanizmanın anlaşılması, gelişen direncin moleküler temelini ortaya koyarak yeni tedavi stratejilerinin ve spesifik anti-lösemik kombinasyon terapilerinin geliştirilmesine olanak tanıyacaktır. Ayrıca STRING analizi sonrası belirlenen genlerin derinlemesine incelenmesi ile,

biyolojik süreçlerin daha iyi anlaşılıp, hastalıkların mekanizmaları araştırılabilecek ve bu sayede potansiyel tedavi hedefleri belirlenebilecektir. Bu çalışma BAP doktora tez projesi(proje no. 30805) ve TÜSEB B-grubu ARGE projesi(proje no. 32519) desteği ile yürütülmektedir.

S6- TEDAVİ İLİŞKİLİ AKUT MYELOİD LÖSEMİ TANILI OLGULARIN RETROSPEKTİF DEMOGRAFİK, SİTOGENETİK VE TEDAVİ YANITININ DEĞERLENDİRİLMESİ: TEK MERKEZ VERİSİ

Denis Çetin¹, Göktuğ Aydoğan², Ajda Güneş¹, Derya Demir², Nur Akad Soyer¹, Mahmut Töbü¹, Filiz Vural¹, Fahri Şahin¹, Zühal Demirci¹, Emin Karaca³, Mehmet Burak Durmaz³, Haluk Akın³, Mine Hekimgil², Güray Saydam¹

¹Ege Üniversitesi Hastanesi, İç Hastalıkları A.D., Hematoloji B.D., ²Ege Üniversitesi Hastanesi, Tıbbi Patoloji A.D., ³Ege Üniversitesi Hastanesi, Tıbbi Genetik A.D.

Amaç: Tedaviyle ilişkili AML şu anda tüm yeni teşhis edilen AML'lerin yaklaşık %10 ila %15'ini oluşturmaktadır. Bu neoplazmlar, sitotoksik tedavi ve/veya kemoterapiye dirençli klonların seçimiyle tetiklenen mutasyonel olayların doğrudan sonucu olarak kabul edilir. Genel olarak, bu AML'ler olumsuz genetik lezyonlarla ilişkilidir ve %90'dan fazlası anormal bir karyotip gösterir.

Yöntem: Merkezimizde son 10 yılda tedavi ilişkili AML olguları saptanan olguların demografik verileri ve sitogenetik özellikleri retrospektif olarak incelendi.

Bulgu: Kayıtlarına ulaşılabilen 67 hasta çalışmaya dahil edildi. Tanı anındaki ortalama yaş 63 (20-89) idi. 15 (%22) hastada primer genitoüriner sistem malignitesi, 14 (%20) hastada hematolojik malignite (MDS dışı), 12 (%18) hastada meme karsinomu, 8 (%12) hastada kolorektal karsinom ve 4 (%6) hastada akciğer karsinomu vardı. Primer malignite tanısı konulduktan sonra AML gelişimine kadar geçen ortalama süre 40 ay (2-360) idi. Retiküler lif derecesi 34 (%50) hastada 2 ve üzeri idi. Allojenik kök hücre nakli 11 (%16) hastaya yapıldı ve 4 (%6) hastada 11q23 (KMT2A) gen mutasyonu tespit edildi. 60 yaşın altındaki grupta remisyona girme oranı 60 yaş ve üzerindeki hasta grubuna kıyasla belirgin şekilde daha yüksek bulundu, bu ilişki istatistiksel olarak anlamlı saptandı ($p=0,019$). Beklendiği üzere allogeneik kök hücre nakli yapılan hastaların tamamı remisyonda izlenirken, nakil yapılmayan hastalarda remisyona girme oranı daha düşüktü. İstatistiksel olarak aralarında anlamlı bir ilişki saptandı ($p < 0,001$). Çalışmamızda gözlenen sağ kalım sürelerine ilişkin mean değer ($13,44 \pm 2,79$ ay) daha yüksek olmasına rağmen, sağa çarpık dağılım nedeniyle medyan sağ kalım süresi ($5,0 \pm 1,31$ ay) (95% CI: 2,420–7,580) olarak saptanmıştır. Hastaların 1 yıllık sağ kalımları % $24,8 \pm 0,5$ ve 2 yıllık sağ kalımı % $13,0 \pm 0,4$ olarak bulundu. Tedavi almayan hastaların medyan sağkalım süresi 1 ay olarak hesaplanırken, yoğun tedavi alan grupta 6 ay (95% CI: 3,728–8,272), hipometile edici ajan(HMA) veya HMA + Venetoclax tedavisi alan grupta ise 9 ay (95% CI: 4,450–13,550) saptanmıştır.

Sonuç: Son çalışmalara göre t-AML, tüm AML hastalarının %15'ine kadar sıklıkta görülmekte olup, son on yıllarda görülme sıklığı artmaktadır. Literatürle benzer şekilde, hasta grubumuzda en sık görülen primer maligniteler genitoüriner sistem ve memedir. Hasta sayısı ve yapılan genetik testler yetersiz olsa da, bazen ileriye doğru hareket etmek için geriye bakmak gerekir. Böylesine zorlu bir hasta grubunu daha iyi yönetmek için, genetik temeli (KMT2A, p53) hedef alan tedaviler umut vericidir.

S7- WALDENSTRÖM MAKROGLOBULİNEMİSİ VE RENAL ÖNEMİ OLAN MONOKLONAL GAMOPATİ'NİN BİRLİKTE GÖRÜLDÜĞÜ NADİR BİR VAKA SUNUMU VE TEDAVİSİ

Başak Bostankolu Değirmenci¹, Zübeyde Nur Özkurt²

¹Atatürk Sanatoryum Eğitim Araştırma Hastanesi, Erişkin Hematoloji Bilim Dalı, Ankara, ²Gazi Üniversitesi Tıp Fakültesi, Erişkin Hematoloji Bilim Dalı, Ankara

Amaç: Renal anlamı olan monoklonal gamopati (MGRS), hematolojik bir malignite tanısını karşılamadan klonal plazma hücresi veya B lenfosit proliferasyonuna bağlı renal lezyonu ifade eder. Monoklonal immünglobulinin renal depozisyonu mevcuttur. Monoklonal immünglobulin depozisyon hastalığı, proliferatif glomerülofrit (GN) ile monoklonal immünoglobulin depozisyon hastalığı, monoklonal fibriler GN, immünotaktoid GN, kriyoglobulinemik GN, hafif zincir proksimal tübülopati, kristal depolayan histiyositoz, monoklonal gamopati ilişkili C3 glomerülopati, amiloidoz gibi alt grupları mevcuttur. Ancak kast nefropatisi myelom ilişkili olması nedeniyle bu grupta tanımlanmamaktadır. Waldenström makroglobulinemisinde (WM) renal hasar %5'ten az olup genelde böbreklerde direk tümör infiltrasyonu veya hafif zincir düzeyleri yüksek olan nadir hastalarda hafif zincir nefropatisi olarak görülür. Bu bildiride WM ve MGRS için farklı klonlara sahip 2 farklı hematolojik tanıyı bulunduran bir vaka sunulmuştur.

Yöntem:

Bulgu: 56 yaşında WM (IgM kappa) tanısı alan hasta 2016 yılından 2021 yılına kadar tedavisiz izlemdeyken Ağustos 2021'de son 1 aydır artan bacaklarda şişlik şikâyeti ile başvurdu. Hastanın tetkiklerinde 12.3 gr/gün proteinüri ve 7.4gr/gün albuminüri saptanması üzerine nefroloji bölümünce böbrek biyopsisi yapıldı. Hastanın WM nedeniyle takipli olduğu süreç boyunca olduğu gibi bu dönem yapılan tetkiklerinde IgM 2230mg/dl, serbest kappa hafif zincir 66.9mg/L, lambda:16.2mg/L ve serum immünfiksasyon elektroforezinde de IgM kappa bandı mevcuttu. Hastanın renal biyopsi mikroskopisinde tübüller normaldi, kapiller proliferasyon yoktu ve kongo kırmızısı/kristal viyole ile amiloid depolanması saptanmamıştı. İmmunfloresan incelemesinde ise IgG ile diffüz global mezengial granüler 1+, Lambda ile diffüz global kapiller duvarlarda lineer 3+ boyanma mevcuttu. Lambda hafif zincir depo hastalığı olarak yorumlanan böbrek biyopsisi sonucu kappa/ lambda boyalarının tekrar boyanması ile patoloji tarafından 2. kez gözden geçirildi, sonuç benzerdi. Hastanın kemik iliği örnekleme bu dönemde tekrar yapıldı; kemik iliğinde %5-10 oranında kappa monotipik plazma hücreleri gözlemlendi. Hastaya MGRS nedeniyle siklofosamid-bortezomib-deksametazon tedavisi başlandı. 4 kürlük tedavi sonrasında hastanın proteinürisi tamamen kayboldu. Hastaya MGRS nedeniyle otolog kök hücre nakli (OKHN) için endikasyon dışı başvuru yapıp onay alındı. OKHN yapılana kadar siklofosamid-bortezomib-deksametazon tedavisine devam edildi; toplam 8 kür sonrası OKHN yapılan hasta 2 yıl idame bortezomib tedavisi sonrası 2 aydır tedaviz izleniyor. Nakil sonrası sürecinde takiplerinde serum immünfiksasyonda IgM kappa bandı mevcut olmakla birlikte M protein negatifti, IgM ve serum serbest kappa düzeyleri normaldi. Hasta halen proteinürisi tamamen düzelmiş olarak takip edilmektedir.

Sonuç: MGRS heterojen bir grup hastalıktır. Nadir bir hastalık olması nedeniyle anti-CD38 temelli tedaviler açısından hasta sayısı az çalışmalar mevcuttur. Tedavi akışı daha fazla hasta sayılı prospektif çalışmalarla bu yönde değişebilir. Günümüzde özellikle monoklonal immünglobulin depozisyon hastalığında pekiştirme için OKHN yapılması yanıtları olumlu etkilemektedir.

S8- MULTİPL MYELOM HASTALARININ PET-BT GÖRÜNTÜLERİNDEKİ İNSİDENTAL SEKONDER NEOPLAZİLERİN SIKLIĞI VE KLİNİK ÖNEMİ

Eren Arslan Davulcu¹, Elis Atakan², Tuğba Şentürk², Murat Polat³, Emine Gültürk¹,
Fehmi Hindilerden¹

¹Bakırköy Dr Sadi Konuk Eğitim ve Araştırma Hastanesi, Hematoloji Kliniği, ²Bakırköy Dr Sadi Konuk Eğitim ve Araştırma Hastanesi, İç Hastalıkları Kliniği, ³Bakırköy Dr Sadi Konuk Eğitim ve Araştırma Hastanesi, Nükleer Tıp Kliniği

Amaç: Başka bir nedenle yapılan görüntülemelerde saptanan kitle veya lezyona insidental bulgu (İB) denir. İB'lerin boyut, görünüm veya florodeoksiglukoz (FDG) tutulum durumları neoplastik bir oluşum olduklarına dair fikir verebilir. İB'ler özellikle cerrahi işlem veya kemoterapi gören kanser hastalarının tedavi sürecini etkileyebilir. Pozitron Emisyon Tomografisi-Bilgisayarlı Tomografi (PET-BT) fonksiyonel ve morfolojik değerlendirmeyi içeren hibrid bir görüntüleme yöntemidir. İki yöntemin birlikte kullanılması, teşhisin doğruluğunu arttıran bir yöntemdir. PET-BT multipl myelom (MM) hastalığında evreleme ve tedaviye yanıt değerlendirme amacı ile rutin kullanımdadır. Çalışmamızda MM hastalarında tanıda ve takipte PET-BT'de saptanan non-miyelomatöz İB'lerin (nM-İB) yaygınlığını, insidental sekonder neoplazilerin sıklığını ve hasta yönetimindeki klinik önemini değerlendirmek amaçlanmıştır.

Yöntem: Hematoloji polikliniğinde Ocak 2020-Ocak 2025 yılları arasında takip edilen MM hastalarının tanı sırasında ve takipte çekilen PET-BT'lerindeki İB'ler değerlendirildi. Ek başka bir kanseri olan hastalar çalışmaya dahil edilmedi. MM hastalığıyla ilişkili olmayan tüm bulgular analize dahil edildi ve nM-İB'ler olarak tanımlandı. Her nM-İB'nin klinik önemi, nM0'dan nM4'e kadar uzanan ve nM-İB klinik etkisine göre artan puanla nM-RADS olarak adlandırılan 5 puanlık bir puan sistemi kullanılarak derecelendirildi. nM0: Sınırlı inceleme (artefakt), nM1: Normal veya anatomik varyant, nM2: İleri tetkik yapılması gerekmeyen klinik bulgular, nM3: Muhtemelen önemsiz ve eksik karakterize edilmiş, daha ileri araştırmaların gösterilebileceği bulgular, nM4: İleri incelemenin gerekli olduğu potansiyel önemli bulgular. Sekonder neoplazileri işaret etmesindeki klinik öneminden dolayı nM4 olan lezyonların radyolojik bulguları, klinik yaklaşım ve sonuçları detaylı olarak incelendi.

Bulgular: Toplam 244 MM hastasında 512 adet nM-İB saptandı. 55 hastanın PET-BT'sinde hiç İB yoktu. Tüm grupta nM-İB sıklığı %77 bulundu. Medyan yaş 66 idi. Hastaların 110'u kadındı (%45). 95 adet tanı anında, 219 adet takipte çekilen PET BT incelendi. Bazı hastaların hem tanı hem de takip görüntülemeleri dahil edildi. Hasta başına ortalama 2.09 nM-İB saptandı. İB'lerin dağılımı 0 nM 0 (%0), 19 nM1 (%3,7), 172 nM2 (%33,5), 246 nM3 (%48) ve 75 nM4 (%14,6) olarak bulundu. 75 adet nM4 lezyondan sekonder neoplazi ön tanısı ile 34 tanesine ileri inceleme yapılmıştı ve bunların 8 tanesine sekonder malignite tanısı konuldu. Tüm İB'ler içinde malignite sıklığı %1,5 olarak bulundu. Bunların 4'ü gastrointestinal malignite (1 çekum, 2 rektum, 1 mide adenokanseri), 2 solunum sistemi malignitesi (1 akciğer skuamöz hücreli kanseri, 1 akciğer adenokanseri), 2 tiroid malignitesiydi (1 tiroid papiller kanser, 1 tiroid foliküler kanser). İleri inceleme yapılan 34 hastadan malignite çıkan ve çıkmayan lezyonların medyan SUV-MAX değerleri sırası ile 19,4 (min 2,8-max 49,3) ve 7,4 (min 1,5-max 43,7)'tü. SUV MAX değerinin, lezyonun lokalizasyona ve boyutlarına da bağlı olarak maligniteyi öngördürebileceğini düşündürdü.

Sonuç: MM'nin yönetimi amacıyla çekilen PET-BT'lerde sekonder neoplaziler saptanabilmekte ve bu durum primer hastalığın tedavisini etkileyebilmektedir. Lezyonun yüksek SUV MAX değeri sekonder maligniteyi işaret eden belirteçlerden biri olabilir. MM dahil, hematolojik malignitesi olanlarda sekonder primer kanser sıklığının arttığı bilinmektedir. Bu nedenle klinik ve laboratuvar olarak ya da görüntüleme yöntemleri ile sekonder malignite kuşkusunu uyandıran bulguların farkında olunması ve detaylı incelenmesi gerekmektedir.

S9- KLL HASTALARINDA NÜKSSÜZ SAĞKALIM VE TEDAVİSİZ İZLEM SÜRECİNİ ETKİLEYEN BİR PROGNOSTİK FAKTÖR OLARAK IGVH MUTASYON DURUMU: 110 OLGUYA AİT TEK MERKEZ DENEYİMİ

Ahmet Umur Topçu¹, Taner Tan², Emre Osmanbaşıoğlu², Sinem Civriz Bozdağ², Serpil Eraslan³, Olga Meltem Akay²

¹Koç Üniversitesi Tıp Fakültesi, ²Koç Üniversitesi Hastanesi, Hematoloji Bilim Dalı, ³Koç Üniversitesi Hastanesi, Moleküler Genetik Bölümü

Amaç: Kronik Lenfositik Lösemi (KLL), klinik seyri değişkenlik gösteren bir hematolojik malignite olup, IGVH mutasyon durumu hastalığın progresyonu açısından önemli bir prognostik belirteç olarak kabul edilmektedir. IGVH mutasyon durumu, monoklonal mutasyona uğramış (M-KLL), monoklonal mutasyona uğramamış (U-KLL) ve diklonal (U/M) olarak sınıflandırılabilir. U-KLL hastalarının M-KLL'ye göre daha kötü prognozlu olduğu bilinse de diklonal KLL'nin klinik önemi henüz bilinmemektedir. Bu çalışmada KLL hastalarında somatik hipermutasyon (SHM) durumunun tedaviye başlama süresi ve nüksüz sağkalım üzerindeki etkisini değerlendirmeyi amaçladık.

Yöntem: Koç Üniversitesi Hastanesi'nde 27/10/2016 ile 26/12/2024 tarihleri arasında IGVH klonalite ve mutasyon analizi yapılan 142 KLL hastasından, eksiksiz klinik verisi bulunan 110 hasta retrospektif olarak değerlendirildi. Tedaviye başlama süresi ve relaps üzerine etkiler Kaplan-Meier analizi ve Cox regresyon modeli ile değerlendirildi.

Bulgu: Ortalama yaşı 66.1 (± 11.75) yıl olan hastaların %65.5'i erkekti. IGVH durumu hastaların 65'inde (%59.1) M-KLL, 38'inde (%34.5) U-KLL ve 7'sinde (%6.4) diklonal (U/M) olarak saptandı. Medyan takip süresi 45 ay (IQR: 22.5-87.5) idi. IGVH grupları arasında yaş, tanı anındaki RAI ve Binet skorları, lökosit, lenfosit, hemoglobin ve trombosit sayıları açısından anlamlı fark saptanmadı. Hastaların 87'sinde (%70.9) tedavi başlanma gereği duyuldu. Bu oran IGVH grupları arasında farklıydı ($p = 0.001$). U-KLL hastaların %86.8'i tedaviye başlarken, M-KLL hastaların %58.5'i ve diklonal hastaların %100'ü tedaviye başlamak zorunda kaldı. Kaplan-Meier sağkalım analizinde medyan tedavisiz izlem süresi M-KLL IGVH hastalarında 73 ay (%95 CI: 28.8-117.2), U-KLL hastalarda 17 ay (%95 CI: 4.7-29.3) ve diklonal hastalarda 3 ay (%95 CI: 0-6.8) olarak hesaplandı (log-rank $p < 0.001$). Çok değişkenli Cox regresyon analizinde tanı anındaki RAI evresi, BINET evresi, ve yaşa göre kontrol edildiğinde IGVH mutasyon durumu bağımsız bir prognostik faktör olarak saptandı. U-KLL hastalar, M-KLL hastalara kıyasla 2.8 kat daha erken tedaviye başlama riski taşıyordu (HR=2.837, $p < 0.001$), diklonal IGVH hastalarında ise bu risk 3.5 kat daha yüksek bulundu (HR=3.491, $p = 0.052$). Nüksüz sağkalım süresi de IGVH mutasyon durumuna göre anlamlı farklılık gösterdi (log-rank $p = 0.046$). Ortalama nüksüz sağkalım süresi M-KLL hastalarda 336.38 ay (%95 CI: 285.74-387.02), U-KLL hastalarda 160.46 ay (%95 CI: 112.53-208.38) ve diklonal hastalarda 77.5 ay (%95 CI: 47.12-107.88) olarak hesaplandı.

Sonuç: U-IGVH, KLL hastalarında bağımsız bir prognostik belirteçtir. Analizimizde M-KLL, U-KLL'ye kıyasla daha erken tedaviye başlama gereksinimi ve daha kısa nüksüz sağkalım süresi ile ilişkiliydi ancak diklonal KLL en kötü prognoza sahipti. Çalışmamız, IGVH mutasyon testinin KLL hastalarının risk sınıflamasında ve tedavi planlamasında önemli bir belirleyici olabileceğini ortaya koymakla beraber henüz önemi bilinmeyen diklonal IGVH durumunun bir kötü prognostik belirteç olabileceğini ortaya koymaktadır. Çalışmanın temel kısıtlılığı, retrospektif tasarımı ve sınırlı hasta sayısıdır. Daha geniş örneklem gruplarında yapılacak ileri çalışmalar ile bulguların doğrulanması gerekmektedir.

S10- AKUT LENFBLASTİK LÖSEMİDE ALLOJENİK KÖK HÜCRE NAKLİ ÖNCESİ TOTAL VÜCUT IŞINLAMASINDA DOZ YOĞUNLUĞU: 12-GRAY VE 8-GRAY UYGULAMALARININ KARŞILAŞTIRMALI ANALİZİ

Taner Tan¹,Ahmet Umur Topçu¹,Merve Duman¹,Emre Osmanbaşoğlu¹,Ümit Barbaros Üre¹,Olga Meltem Akay¹,Sinem Civriz Bozdağ¹

¹Koç Üniversitesi Hastanesi

Amaç: TVI(total vücut ışınlaması) , ALL (akut lenfoblastik lösemi) hastalarında uyguladığımız allojeneik kök hücre naklinin hazırlık rejimlerinin önemli bir parçası haline gelmiştir. Şimdiye kadar TVI'nın nakil sonrası olumlu etkilerini inceleyen birçok çalışma analiz edilmiş olup özellikle TVI'nın eklenmiş olduğu hazırlık rejimleriyle nakil yapılan hastaların relaps oranları; GVHD oranları ve post-nakil MRD oranları gibi oldukça önemli parametrelerde iyileşme bildirilmiştir. Bütün bu iyi gelişmelere rağmen hazırlık rejimlerine entegre edilen TVI'nın dozu konusunda standardizasyon sağlanamamış-net ve keskin bir doz yoğunluğu önerisi oluşturulamamıştır. Bu çalışmada 8 gray ve 12 gray TVI uygulayarak Allojeneik kök hücre nakli yapmış olduğumuz hastalarda sağ kalım, akut GVHD, VOD gibi önemli sorunları ve sonuçları karşılaştırmalı analizlerle değerlendirmeyi ve bu doz yoğunluğunun sonlanımlara bir etkisi olup olmadığını anlamayı amaçladık.

Yöntem: Koç Üniversitesi Kök Hücre Nakli Ünitesi'nde 2018-2025 yılları arasında hazırlık rejiminde TVI kullanarak allojeneik kök hücre nakli yaptığımız 23 ALL hastasını çalışmaya dahil ederek retrospektif olarak bu hastaların sağ kalım, akut GVHD, VOD ve MRD verilerini değerlendirdik.

Bulgu: ALL nedenli nakil yapılan 23 hastanın hazırlık rejimlerinde TVI kullanıldı. Hastaların ortalama yaşı: 39.70(19-66); 13 erkek (56.5%), 10 kadın (43.5%) ortalama takip süresi 564.43 gün (5-2044) olarak değerlendirildi. 10 hasta (43.5%) hayatını kaybetti. Donör özellikleri :9 tam uyumlu kardeş (39.1%), 13 tam uyumlu akraba dışı (56.5%), 1 babadan haploidentik (4.3%) vericiler değerlendirildi. Nakil öncesi MRD statüsü bilinen 14 hastanın 8'i MRD pozitif (57.14%) ve postnakil MRD statüsü bilinen 9 hastanın 3'ü MRD pozitif (33.3%) değerlendirildi. TVI doz yoğunluğu 10 hasta için 8Gy (43.5%), 13 hasta için 12Gy (56.5%) kullanıldı. 1 ay içinde CMV geliştiren 4 hasta olmuştur (17.4%). Hastaların GVHD ve VOD verileri değerlendirilirken ilk 1 aydan hayatını kaybeden iki hasta (5. ve 18. günde) ilgili analizlerden çıkarıldı ve 21 hastanın GVHD ve VOD verileri değerlendirildi. Grade 3 veya grade 4 akut GVHD geliştiren 5 hasta (21.7%),VOD geliştiren 1 hasta (4.3%) değerlendirildi. 20 hastanın Nötrofil engraftman süresi: ortalama 15.35 gün(10-31), nötrofil engraftmanı olmayan 1 hasta (4.3%) değerlendirildi. 18 hastada Trombosit engraftmanı ortalama 17.72 gün (10-39); trombosit engraftmanı olmayan 3 hasta (13.%) tespit edildi. 8 ve 12 gray 'in karşılaştırmalı değerlendirmelerinde ise ortalama sağkalım süreleri 8 Gy grubunda 718,77 gün (SE = 192,23, 95% CI: 341,99 - 1095,54), 12 Gy grubunda ise 1291,73 gün (SE = 262,54, 95% CI: 777,14 - 1806,31) olarak dikkati çekmekteydi. Ancak, Log-Rank ile analizlerinde iki grup arasında sağkalım açısından istatistiksel olarak anlamlı bir fark bulunmamıştır (p = 0,570). Diğer yandan Nakil öncesi MRD statüsünün ölüm, GVHD,engraftman durumu ve süresi, sağkalım ile arasında anlamlı farkı bulunmadı.

Sonuç: Sonuç olarak; çalışmamız, kullanılan hazırlık rejimlerindeki çeşitlilik, tüm hastaların MRD statüsünün bilinmemesi gibi bir takım kısıtlılıkları da beraberinde getirmiş olsa da, TVI'daki farklı doz yaklaşımlarının değerlendirilmesi yönünden cevap verebilecek yeterlilikte olmuştur. Her ne kadar 12 Gy TVI kullanılan grup daha uzun sağkalım eğilimi gösteriyor olsa da, bu fark istatistiksel olarak anlamlı değildir. Görülmektedir ki; 8 Gy kullanılan TVI yaklaşımı da etkin ve yeterlidir. Bu savın doğrulanması için daha geniş popülasyonda ve uygun randomizasyonda hasta gruplarıyla çalışmalar gerekmektedir.

S11- H1N1 (İNFLUENZA A) SONRASI GELİŞEN NADİR FAKAT ÖLÜMCÜL OLABİLEN BİR SENDROM: HEMOFAGOSİTİK LENFOHİSTİYOSİTOZ

Neslihan Mandacı Şanlı¹

¹Erciyes Üniversitesi

Amaç: Hemofagositik lenfohistiyositoz (HLH), bağışıklık sisteminin aşırı enflamatuar yanıt oluşturduğu bir klinik tablodur. Yetişkinlerde %40 oranında mortal seyreder. Primer ve sekonder olmak üzere iki formu vardır, primer form otozomal resesif geçişlidir. Sekonder form etyolojisinde ise özellikle enfeksiyonlar, maligniteler ve romatolojik hastalıklar sorumludur. Epstein-barr virüs (EBV) en fazla rol oynayan viral enfeksiyondur. Bu yazıda H1N1 (influenza A) pozitif olan genç bir hastada virüs enfeksiyonunu takiben gelişen çok nadir bir olay olan HLH tanısı koyduğumuz hastayı sunacağız.

Yöntem:

Bulgu: Bilinen kronik hastalık öyküsü olmayan 22 yaşında erkek hasta, hematoloji polikliniğine halsizlik yorgunluk, kan değerlerinde düşüklük nedeniyle başvuruyor. Başvurusundan yaklaşık 20 gün önce başlayan üşüme, titreme, halsizlik, ateşlenme ve burun akıntısı mevcutmuş. 15 kg kilo kaybı var. Fizik muayenesinde karaciğer ve dalak kot altı 10 cm palpe ediliyor. Laboratuvar incelemesinde WBC: 0,9/mm³, Hb: 6,8g/dL, Plt: 18,000 /mm³, lenfosit sayısı: 0,3/mm³, AST: 173 U/L, ALT: 214 U/L, total bilirubin: 10,19 mg/dL, direkt bilirubin: 9,5 mg/dL, kreatinin: 0,7 mg/dL, üre: 21mg/ dL, LDH: 622 CRP: 55mg/L, trigliserid :290 mg/dL, ferritin: 1637 ng/mL,, fibrinojen: 429 mg/dL D Dimer: 3240 mg/dL idi. Ateşi 38.5 °C saptanan olguda yaklaşık 2 haftadır 38°C üstü ateş olduğu öğrenildi ve gönderilen H1N1 (influenza A) pozitif idi. Torax BT normal ve batın BT' de karaciğer ve dalak 21cm idi. Hastanın ateş sorgulamasında. Sitopeni ateş ve HSM nedeniyle etyolojiye yönelik olarak hastaya kemik iliği biyopsisi yapıldı. Biyopsisinde T lenfosit infiltrasyonu ve HLH ile uyumlu bulgular izlendi. Hastaya CRP yüksekliği nedeniyle piperasilin tazobaktam başlandı. Takiplerinde solunum sıkıntısı gelişen hastanın bakılan kan gazında pH: 7,42, pCO₂: 30 mmHg, pO₂: 88 mmHg, HCO₃ : 20 mmol/L, SO₂: %88 ve laktik asit düzeyi 8.2 olarak gelmesi üzerine hasta yoğun bakım ünitesine devredildi. Hastaya günlük plazmaferez tedavisi, deksametazon 10mg/m², siklosporin ve 1-2gr/kg IVIG tedavisi başlandı. Takiplerinde hastanın bakılan kan gazında laktik asit düzeyi normale geldi. Bilurubinleri ve karaciğer fonksiyon testleri geriledi ve normale geldi. CRP normaldi. Hb değeri 10 gr/dl' lenfosit değeri 1400' e ve plt değeri 80.000' e yükseldi. Hasta siklosporin ve eş zamanlı dexametazon tedavisi ile takip altında ve yakın gözlenmektedir. TARTIŞMA HLH, hematopoietik öncü hücrelerin kontrolsüz fagositozuna yol açan makrofaj ve aktive histiyosit proliferasyonu ile karakterize bir klinik durumdur. Klinik sunum, ateş, pansitopeni, hepatosplenomegali ve retiküloendotelial sistemde hemofagositoz ile karakterizedir. HLH enfeksiyonlar başta olmak üzere 2. sırada en sık malignitelerden kaynaklanmaktadır. H1N1 virüsü ilk olarak Mart 2009'da Meksika'da görüldüğünde H1N1 vakaları genellikle hafifti ve hastalar 1 hafta içinde tamamen iyileşiyordu. H1N1'in hematolojik belirtileri genellikle lökopeni, nötropeni ve idiyopatik trombositopenik purpura ile birlikte olabilir. Fakat nadiren hayatı tehdit eden HLH ile karşımıza çıkabilir. Tedavide etkenin maruziyetinin engellenmesi ve artmış sitokin salınımının ortadan kaldırılması gereklidir. Bizim hastamıza da plazmaferez uygulanarak akut dönemde sitokin fırtınasına yol açacak sitokinler ortadan kaldırıldı. Tedavide siklosporin ve dexametazon hem sitokinlerin baskılanması hem de lenfosit fonksiyonlarının düzenlenmesi açısından önemlidir. Hastalara bireysel yaklaşım önemlidir. Dirençli hastalarda T lenfosit fonksiyonlarının düzenlenmesine yönelik Etoposid kemoterapisi verilebilmektedir.

Sonuç: H1N1 viral enfeksiyonu sonrası düşmeyen ateş olgularında eşlik eden HSM ve sitopeni tablosu varsa çok nadir de olsa HLH gelişebileceği akılda tutulmalıdır. Plazmaferez tedavisi sitokinlerin ortadan kaldırılmasında seçili hastalarda etkili olabilmektedir.

S12- İLERİ YAŞLI BİR HASTADA SİSTEMİK MASTOSİTOZ SONRASI GELİŞEN FLT3 ITD VE C-KİT D816V MUTASYONLU AKUT MYELOİD LÖSEMİNİN YÖNETİMİNDE KARŞILAŞILAN ZORLUKLAR: ZORLU BİR OLGU SUNUMU

Denis Çetin¹, Ajda Güneş¹, Emin Karaca², Derya Demir³, Güray Saydam¹, Nur Akad Soyer¹

¹Ege Üniversitesi Hastanesi, İç Hastalıkları A.D., Hematoloji B.D., ²Ege Üniversitesi Hastanesi, Tıbbi Genetik A.D., ³Ege Üniversitesi Hastanesi, Tıbbi Patoloji A.D.

Amaç: Sistemik mastositozlu yaşlı bir hastanın takibinde ASXL1, FLT3-ITD, c-kit D816V ve IDH1 mutasyonları ile ortaya çıkan akut miyeloid löseminin yönetiminde yaşadığımız zorlukları anlatmayı amaçladık.

Yöntem: Olgu sunumu olarak anlatılacaktır.

Bulgu: Hastaya daunorubisin ve sitarabin (3+7 rejimi) ile remisyon indüksiyon tedavisi başlatıldı ve sitogenetik sonuçlara göre günde iki kez 50 mg midostaurin eklendi. Remisyon indüksiyon tedavisinin 29. gününde kemik iliği aspirasyonu, çoğunluğu paratrabeküler yerleşimli 8-10 fokal mast hücresi agregatı ve yoğun interstisyel mast hücresi infiltrasyonu (%20) gösterdi; bunlardan bazıları iğsi morfoloji gösteriyordu. Aspirasyon yaymaları ve baskı preparatları, hücrelerin yaklaşık %70'inin blastik morfolojide ve %8'inin küçük kümeler oluşturan mast hücreleri olduğunu gösterdi. İkinci remisyon indüksiyon tedavisi olarak hastaya 7 gün boyunca subkutan yoldan 75 mg/m²/gün azasitidin, 28 gün boyunca doz artırımla (10-20-50-100 mg) venetoklaks ile birlikte posakonazol ve 28 gün boyunca günde 120 mg gilteritinib verildi. Tedavi ortasında elde edilen NGS sonuçlarında şu mutasyonlar saptandı: FLT3ITD (fonksiyon kazanımı, VAF %6,0), ASXL1 (fonksiyon kaybı, VAF %34), IDH1 (fonksiyon kaybı, VAF %13), KIT p.D816V (fonksiyon kazanımı, VAF %25). Ülkemizde IDH1 inhibitörü bulunmuyordu. İkinci tedavi siklusunu takiben 30. günde kemik iliği değerlendirmesinde hipoplazik özellikler gösteren yaklaşık %5 hücresellik, yaygın seröz dejenerasyon ve üç hematopoetik hücre soyunda da belirgin azalmalar görüldü. Fibrotik stromada paratrabeküler fokal mast hücre agregatları gözlemlendi. Aspirasyon yaymaları ve baskı preparatlarında çok sayıda hipoplazik kemik iliği fragmanı, iğsi mast hücre kümeleri ve eritrofagositozlu makrofajlar görüldü. Mast hücre triptaz boyama yaklaşık %20 mast hücresi gösterdi. FLT3-ITD testi negatif çıktı. Hasta AML için remisyonda kabul edildi, ancak SM devam etti. Günde iki kez 100 mg midostaurin monoterapisine devam edildi.

Sonuç: SM-AML, multimutasyona uğramış SM-AHN'den evrimleşen sekonder AML olarak kabul edilmeli ve agresif bir fenotipe ve kötü bir prognoza sahiptir. SM-AML tedavisi, uygun hastalar için yoğun kemoterapi ve allojenik SCT kombinasyonunu içermelidir.

S13- TORASİK AORT ANEVİZMASINA SEKONDER KRONİK DİSSEMİNE İNTRAVASKÜLER KOAGÜLASYON

Aslı Eren¹, Fatoş Dilan Köseoğlu¹

¹İzmir Bakırçay Üniversitesi İç Hastalıkları Anabilim Dalı

Amaç: Dissemine İntravasküler Koagülasyon (DİK), vücutta pıhtılaşmanın yaygın ve aşırı aktivasyonu ile karakterize bir tablo olup intravasküler fibrin oluşumuna ve bunun sonucunda küçük ve orta büyüklükteki damarların trombotik oklüzyonlarına neden olur. Aynı zamanda trombositlerin ve koagülasyon faktörlerinin artmış kullanıma bağlı tüketim ciddi kanamalara neden olabilir. Yaygın intravasküler pıhtılaşma, abdominal aort anevrizmasının genellikle perioperatif döneminde görülen bir komplikasyonu olarak tanımlanmıştır. Torasik, geniş anevrizmalarda ise DİK, anevrizmanın kendisinin bir sonucu olarak preoperatif dönemde de mevcut olabilir.

Yöntem:

Bulgu: Hematoloji polikliniğine mukozal kanama ve spontan ekimozlar nedeniyle yönlendirilen 71 yaş erkek hastanın anamnezi derinleştirildiğinde son aylarda kesi yerlerinden anormal uzamış kanamaları olduğu öğrenildi, ancak hastanın bundan önceki dönemde kanama diyatezi öyküsü yoktu. Özgeçmişinde katarakt haricinde kronik bir hastalık öyküsü olmayan hasta antiagregan ve/veya antikoagülan kullanmıyordu. Fizik muayenede dudak mukozal alanlarda spontan sızıntı şeklinde kanama ve her iki alt ekstremitede 5-10 cm genişliğinde ekimotik alanlar görüldü. Organomegali saptanmadı, enfeksiyon düşündürülecek öykü veya muayene bulgusu yoktu. Laboratuvar tetkiklerinde; WBC: 6880/uL, Hgb: 11,5 g/dL, MCV: 104,4 fL, Plt: 55,000/uL, Ferritin: 234, Vitamin B12: 201 pg/mL, Folat: 6,2 ng/mL, Total Bilirubin: 1,05 mg/dL Direkt Bilirubin: 0,43 mg/dL LDH: 283 IU/L, INR: 1,3 ESR: 7 mm/saat, Fibrinojen: 68 mg/dL saptandı. Periferik kan yaymasında lökosit sayısı ve formülü normal, eritrositler normokrom normositer, trombosit sayısı 80,000 civarındaydı, %3-4 şistosit görüldü. LDH yüksekliği olmayan hastanın klinik tablosu TTP ile uyumlu olarak değerlendirilmedi. Hipofibrinojeneminin eşlik ettiği hastada D-Dimer: >4400 ug/L saptandı. Kemik iliği aspirasyon ve biyopsisi değerlendirmesinde hematolojik veya solid kanser metastazı görülmedi. Hastada DİK düşünüldü ve etiyojijiyi adınlatmaya yönelik tüm vücut bilgisayarlı tomografi görüntüleme istendi. İnen aorta en geniş yerine 7,5 cm ile anevrizma ve mural trombüs saptandı, aynı zamanda abdominal aortada da suprarenal düzeyde 5 cm çapında anevrizmatik dilatasyon izlendi. Hastada torakal dev anevrizmaya sekonder DİK tablosu geliştiği düşünöldü. Taze donmuş plazma ve kriyopresipitat transfüzyonları ile hastada kanama kliniği geriledi ve operasyon amaçlı kalp ve damar cerrahisi kliniğine yönlendirildi.

Sonuç: Aort anevrizması ilişkili kronik DİK ilk olarak 1967'de tanımlanmış olup aort anevrizması/diseksiyonunun nadir fakat yaşamı tehdit eden bir komplikasyonudur. Kompanzatuvar mekanizmalar nedeniyle hastalar herhangi bir semptom göstermeyebilir ve bu da tanıyı geciktirebilir. Tanı genellikle travma veya planlı bir invaziv girişim sonrasında hemostaz bozukluğu izlenmesi ile konur. Aort anevrizması/diseksiyon, etiyojijisi belirsiz DİK saptanan yaşlı hastalarda ayırıcı tanıya dahil edilmelidir. Bu hastalarda cerrahi ve sistemik antikoagülasyon/fibrinolitik tedaviler olmak üzere iki tedavi seçeceği mevcuttur. Açık veya endovasküler cerrahi girişimler kesin tedavi şansı sağlamakla beraber yaş ve komorbid hastalıklar göz önünde bulundurulduğunda her hastaya uygun olmayabilir. Farmakolojik tedavide ise amaç pıhtılaşma faktörleri, fibrin ve trombositlerin aşırı kullanımını engelleyerek trombüs formasyonu ve yıkım döngüsünü durdurmak, bu şekilde artmış kanamayı da durdurmaktadır. Hastamızda cerrahi tedavi ön planda tercih edilmiş olup hasta ileri bir merkeze sevk edilmiştir.

S14- ÜÇ FARKLI OLGU İLE HİPEREOZİNOFİLİK SENDROM

Muhammed Seyyid Kayhan¹, Sibel Kabukçu Hacıoğlu¹

¹Pamukkale Üniversitesi Tıp Fakültesi

Amaç: Eozinofilik sendromlar periferik kanda, dokularda veya her ikisinde eozinofil artışı ile birlikte giden bir grup hastalıktan oluşmaktadır. Periferik kanda mutlak eozinofil sayısının $>1500 \text{ [mm]}^3$ olması hipereozinofili (HE) olarak tanımlanır. Diğer olası nedenlerin dışlanması koşuluyla organ hasarı veya işlev bozukluğu ile birlikte olan HE, Hipereozinofik Sendrom (HES) olarak tanımlanmaktadır. HES vakalarında eozinofiller infiltrate ettikleri dokulara zarar vermektedir ve HES yaşamı tehdit edebilen sistemik organ tutulumları ile seyredebilir. HES tanısı alan hastaların bir kısmında FIP1L1 - PDGFR α füzyon geni pozitif olarak saptanmaktadır ve bunlar bir tirozin kinaz inhibitörü olan imatinib tedavisine dramatik olarak yanıt vermektedir. Biz de akciğer, GIS ve KVS tutulumları olan 3 vaka üzerinden imatinib tedavisine olan yanıtı dikkat çekmek istedik.

Yöntem :

Bulgu: VAKA 1: 53 yaşında erkek, nefes darlığı ve öksürük şikayetleriyle dış merkeze başvuran ve eozinofili nedeniyle tarafımıza sevk edilen hasta; periferik yaymasında %58 eozinofil saptanması üzerine HES ön tanısıyla tetkik edilmeye başlandı. Kiab yaymasında eozinofilik hücre %60 saptandı. Toraks bt'sinde sağ akciğer üst lob posterior segmentte buzlu cam dansitesi izlendi. Yapılan FISH analizinde "FIP1L1 - PDGFRA füzyon geni %77 pozitif" saptanması üzerine imatinib 100 mg 1*1 dozunda başlandı. İmatinib sonrası akciğer semptomları ve toraks bt bulguları belirgin olarak geriledi. Takiplerinde 3 ay sonra bakılan FIP1L1 - PDGFRA füzyonunun %4'e gerilediği görüldü. Hastanın takiplerine kliniğimizde devam edilmektedir. VAKA 2: 48 yaşında kadın; şişkinlik, karın ağrısı ile gastroenteroloji tarafından tetkik edilirken eozinofili saptanması üzerine tarafımıza konsülte edildi. Periferik yaymasında %70 eozinofili saptandı. Kiab yaymasında myeloid serinin %45'ini eozinofillerin oluşturduğu görüldü. Patoloji sonucunda eosinofilik seride artış olduğu rapor edildi. FISH kültür analizi sonuçlarına ulaşamadı. Batın bt'sinde "intraabdominal yaygın serbest sıvı, duodenumda-jejunal anslarda 4 cm'ye varan distansiyon ve duvar kalınlık artışı izlendi." Kolonoskopik bx sonucu yer yer eozinofillerin de izlendiği diffüz minimal aktif kolit olarak raporlandı. Hasta HES + GIS tutulumu olarak değerlendirildi. İmatinib onayı gelene kadar kortikosteroid(KS) tedavisi başlandı, sonrasında imatinib 100 mg 1*1 olarak başlanıp steroid tedavisi kesildi. İmatinib altında gis semptomları ve radyolojik bulguları tam olarak geriledi. VAKA 3: 58 yaşında kadın, dış merkezde lökositoz nedeniyle hematoloji başvurusunda eozinofili saptanması üzerine HES ön tanısıyla KS başlanmış. Takiplerinde boynun sol tarafında şişlik gelişmiş ve yapılan usg'sinde sol juguler vende tama yakın tromboz saptanmış. Tarafımıza başvuru anında bakılan periferik yaymasında %40 eozinofili saptandı. HES ön tanısı ile tetkikleri planlandı. Kiab yaymasında myeloid serinin %48'ini eozinofillerin oluşturduğu görüldü. Patoloji sonucunda eozinofillerde belirgin artış belirtildi. FISH kültür analizi sonuçlarına ulaşamadı. Hasta HES + KVS tutulumu olarak değerlendirilerek KS ve antikoagülan tedavisine devam edildi. Sonrasında imatinib 100 mg 1*1 olarak başlandı. İmatinib tedavisi ile hastanın eozinofilisi geriledi, sol juguler vendeki trombozun yapılan görüntülemeler ile tamamen kaybolduğu görüldü. Hastanın takiplerine kliniğimizde devam edilmektedir.

Sonuç: HES nadir görülen bir durum olmakla birlikte HE'si olan hastalarda sekonder nedenler dışlanarak ayırıcı tanıda düşünülmelidir. Birden fazla organ ve sistemde asemptomatik seyirden yaşamı tehdit edici bulgu ve semptomlara kadar değişken bir klinik gösterebilmektedir. Tanı konulduğunda imatinib tedavisine dramatik yanıt alabildiğimiz ve oluşabilecek morbidite ve mortalitenin önlenmesi için bir veya birden fazla sistemik yakınması olan hastalarda her zaman ulaşılabilir bir test olan "hemogram ve periferik yayma" ile HE saptanması tanıda en önemli ilk adımdır.

S15- EGE ÜNİVERSİTESİ RADYASYON ONKOLOJİSİ KLİNİĞİNDE TEDAVİ GÖREN MİDE MALT LENFOMALI HASTALARDA TEDAVİ SONUÇLARI: 2013-2023 DENEYİMİ

Serra Kamer¹, Mert Delikaya², Ege Korkut³, Güray Saydam⁴, Ajda Güneş⁵, Fahri Şahin⁶, Yavuz Anacak⁷

Ege Üniversitesi Tıp Fakültesi , İzmir

Amaç: Mukoza ilişkili lenfoid doku (MALT) lenfomaları, yavaş seyirli düşük dereceli B-hücreli non-Hodgkin lenfomalar olup en sık mideyi tutmaktadır. Mide MALT lenfomaları sıklıkla Helicobacter pylori enfeksiyonu sonucu gelişmektedir. H. pylori negatif mide MALT lenfomaları veya eradikasyon tedavisine yanıt vermeyen hastalarda radyoterapi, tercih edilen organ koruyucu lokal tedavi yöntemi olarak kabul edilmektedir. Birçok retrospektif çalışma, mide MALT lenfomalı hastalarda radyoterapinin mükemmel klinik sonuçlar ve minimal toksisite ile ilişkili olduğunu bildirmiştir. Bu çalışmada Ocak 2013- Haziran 2023 arasında Ege Üniversitesi Radyasyon Onkolojisi kliniğinde tedavi gören mide MALT lenfomalı hasta sonuçları bildirilmektedir.

Yöntem: Ocak 2013-Haziran 2023 arasında radyoterapi uygulanmış 18 hastanın izlemde yineleme ve yan etki özellikleri incelenmiştir. Tanımlayıcı istatistikler, medyan ve aralık değerleri ile özetlenmiştir. Kategorik değişkenler arasındaki ilişkiyi değerlendirmek için Ki-kare veya Fisher's exact test kullanılmıştır. Sağkalım analizleri Kaplan-Meier yöntemiyle yapılmış, gruplar arasındaki fark log-rank testi ile değerlendirilmiştir. Tüm analizler SPSSv27 yazılımı kullanılarak yapılmıştır. p<0,05 istatistiksel anlamlılık düzeyi olarak kabul edilmiştir.

Bulgu: Çalışmada yer alan hastaların medyan yaşı 58 (aralık=33-79) olup, 9'u kadın (%50), 9'u erkektir (%50). Hastaların 5'inde H.pylori pozitif (%27.8) iken, 13'ünde ise negatiftir (%72.2). Tümör hastaların 7'sinde (%38.9) corpus, 9'unda antrum (%50), 2'sinde (%11.1) ise diffüz yerleşimlidir. 12 hasta evre 1e1 (%66.7), 3 hasta evre 1e2 (%16.7), 2 hasta evre 2e1 (%11.1), 1 hasta ise (%5.6) evre 4 olarak evrelendirilmiştir. Hastalara 30.6-36 Gy RT, 17-20 fraksiyonda uygulanmıştır. Median 97 ay olarak (aralık=9-188) belirlenen takip süresince hiçbir hastada lokal yineleme saptanmamıştır. 8 hastada (%44.4) grade 1 akut yan etki gözlemlenirken, kronik yan etki ise 3 hastada (%16.7) grade 1 olarak saptanmıştır. 18 hastanın 16'sında RT sonrasında yapılan ilk endoskopik biyopside tümör saptanmazken, 2 hastada ise ikinci endoskopide tam yanıt raporlanmıştır. Endoskopik biyopsinin negatifleşmesine dek geçen median süre 4 ay olarak (aralık=1-8 ay) hesaplanmıştır. Biyopsi negatifleşmesine dek geçen süre, median olarak saptanmış 4 ayın üzerinde olan hastalarda; çoğunlukla tümörün antrum yerleşimli ya da diffüz tutulumu sahip olduğu tespit edilmiştir (p<0.001).Tanı anında metastatik olan 1 hasta (%5.6) hastalık progresyonu nedeniyle ex olurken, 3 hasta (%16.7) sekonder malignite nedeniyle ex olmuştur (1 hasta nöks akciğer adenokarsinomu, 1 hasta küçük hücreli akciğer kanseri, 1 hasta midede taşlı yüzük hücreli karsinom). Midede taşlı yüzük hücreli karsinom, hastanın RT sonrası ilk endoskopik biyopsisinde, tedavi bitiminden 3 ay sonra saptanmıştır. 14 hasta sağ ve sağlıklı olarak kaydedilmiştir.

Sonuç: Radyoterapi, mide MALT lenfomalı hastalarda etkin bir tedavi yöntemi olup, oldukça iyi lokal kontrol ve kabul edilebilir toksite oranlarına sahiptir.

S16- EDİNSEL İMMÜN YETMEZLİK GLUTEAL PLAZMABLASTİK LENFOMA BİRLİKTELİĞİ: VAKA SUNUMU

Hatice Tükenmez¹, Nergiz Erkut¹, Özlen Balta¹, Mehmet Sönmez¹, Ümit Çobanoğlu²

¹KTÜ Tıp Fakültesi, Hematoloji BD, ²KTÜ Tıp Fakültesi, Patoloji ABD

Amaç: Giriş: Plazmablastik lenfoma genellikle human immün yetmezlik virüs (HIV) enfeksiyonu ile ilişkili nadir görülen, agresif seyirli, tedavi yanıtı iyi olmayan non-hodgkin lenfomadır. Sıklıkla HIV enfeksiyonlu erkek hastalarda oral kavitede görülmektedir. HIV enfeksiyonu olmayan immünsüpresif hastalarda ve solid organ transplantasyonu sonrasında da gelişebilmektedir. Sık olmamakla birlikte nazofarinks, mide, bağırsaklar, anüs, akciğerler ve deriden kaynaklanır. Plazmablastik lenfoma , büyük B hücre orijinli olmasına rağmen B hücre belirteçleri zayıf pozitif veya negatif, plazma hücre belirteçleri ise kuvvetli pozitifdir. Sıklıkla geçirilmiş Epstein- Barr virüs (EBV) enfeksiyonu birlikteliği mevcuttur. Tanı gecikmesi tedaviyi ve yaşam kalitesini etkilemektedir. Ortalama yaşam süresi birkaç ay ile 15 ay arasında değişmekle birlikte, tedavisiz hastalarda ortalama sağ kalım 3 aydır. Bu vaka takdiminde pnömoni nedeniyle tetkik edilirken HIV pozitifliği saptanan ve MR’de sağ gluteal bölgede malign kitle ön tanısıyla yapılan biyopsi ile tanı konulan nadir görülen bir plazmablastik lenfoma olgusu sunuldu.

Yöntem: ..

Bulgu: Vaka: 39 yaşında sigara ve alkol kullanım öyküsü olan erkek hasta ateş, üşüme , titreme şikayeti ile enfeksiyon servisine tetkik ve tedavi amaçlı yatırılıyor. 15-20 gündür öksürük, kanlı balgam, gece terlemesi, ateş, üşüme, titreme ve 1 ayda 10 kilo kaybı olan hastanın fizik muayenesinde akciğer sağ bazalde solunum sesleri azalmış ve toraks BT’sinde nekrotizan pnömoni ve malignite şüpheli bulgular saptanıyor. HIV pozitif, balgam ve BAL örneğinde klebsiella pnömoni üremesi ve viral serolojide EBV Ig G, HSV Tip 1 Ig G ve VZV Ig G pozitif saptanıyor. Şüpheli cinsel ilişki öyküsü mevcut olan hastada HIV 1 RNA: 325800 iu/ml ve VDRL pozitif idi. Hastaya antiretroviral tedavi (emtrisitabin/tenofovir/biktegravir) ve penisilin tedavisi başlanıyor, CD 4: 16/mm³ olması üzerine tedavisine trimetoprim/ sulfametaksazol profilaksi dozunda ekleniyor. Sağ gluteal bölgede travma sonrası şişlik olması nedeniyle yapılan MR görüntülemelerinde sağ gluteus maksimus, sağ gluteus medius, sağ iliopsoas kası, sağ erektör spina ve sağ priformis kaslarında , kaslarda ve yağ planlarında silinmeye yol açan, sakrum sağ yarısında ve sağ iliak kemikte destrüksiyona neden olan yaklaşık 123x 86 mm boyutunda malign karakterde kitle lezyonu ve subkutan doku içerisinde 37x30 mm boyutlarında birkaç adet kitle saptanıyor. Kitleden alınan biyopsinin patolojik değerlendirmesinde CD38, CD138, MUM-1, CD56, Vimentin ve EBER pozitif, CD79a yamasal pozitif, CD30, CD2, CD5, CD7, Pax5, ALK, PanCK , CD20 negatif ve Ki-67 indeksi %90 olup plazmablastik lenfoma ile uyumlu idi.

Sonuç: Sonuç: Plazmablastik lenfoma, sıklıkla HIV enfeksiyonu ile birliktelik gösteren, tanı ve tedavisi zor olan, agresif bir B hücreli lenfoma tipidir. HIV pozitif hastalarda en sık oral kavitede görülmekle beraber daha az sıklıkla kemik iliği, santral sinir sistemi, paranasal sinüsler , mediasten, akciğerler, karaciğer ve testis tutulumu izlenebilmektedir. Bu vaka takdimi bize, HIV enfeksiyonlu hastalarda sıklıkla gelişebilen lenfoid malignitelere atipik yerleşim varlığında ayırıcı tanıda nadir görülen lenfoma tipi olan plazmablastik lenfoma olasılığının değerlendirilmesinin önemini göstermekteydi.

S17- TİROZİN KİNAZ İNHİBİTÖR İLE TEDAVİ EDİLEN KRONİK MİYELOİD LÖSEMİ HASTALARINDA OTOFAJİNİN ROLÜ VE DERİN MOLEKÜLER YANIT

Leila Sabour Takanlou¹, Maryam Sabour Takanlou¹, Güray Saydam², Çığır Biray Avcı¹, Zehra Narlı Özdemir³, Fatma Keklik Karadağ³, Zehra Akşit⁴, Veysel Ürün³, Osman İlhan⁵

¹Ege Üniversitesi, Tıp Fakültesi, Tıbbi Biyoloji AD, İzmir, ²Ege Üniversitesi, Tıp Fakültesi, Hematoloji AD, İzmir, ³İzmir Şehir Hastanesi Hematoloji Kliniği, ⁴Ege Üniversitesi Tıp Fakültesi Tıp Fakültesi Hematoloji Bilim Dalı, ⁵Lokman Hekim Üniversitesi Tıp Fakültesi Hematoloji Bilim Dalı

Amaç: Amaç: Kronik miyeloid lösemi (KML) hastalarında, tirozin kinaz inhibitörleri (TKİ) ile normal yaşam süresine ulaşmak hedeflenirken, günümüzde tedavisiz remisyon konusunda da araştırmalar devam etmektedir. TKİ'lerin kanser hücrelerinde otofajiyi tetiklediği ve imatinib mesilatın BCR-ABL ekspresyon etmeyen hücrelerde sitoprotektif bir rol oynadığı gösterilmiştir. Bu çalışmada, TKİ tedavisi alan derin molekül yanıt ve yeni tanı konmuş KML hastalarında otofajinin etkisini incelemek amaçlanmıştır. Otofaji, kanserin türüne ve evresine bağlı olarak hem tümör baskılayıcı hem de tümör destekleyici rol oynayabilir. Son araştırmalar, in vitro KML hücrelerinde imatinib tedavisinin tümör koruyucu otofajiyi indüklediğini ve otofajiyi hedefleyen genetik veya farmakolojik müdahalelerin imatinib kaynaklı hücre ölümünü artırdığını göstermiştir. TKİ'ler ile tedavisi gören KML hastalarda otofajinin rolünü araştırmayı planladık ve gerçekleştirdik.

Yöntem: Gereç ve Yöntemler: Çalışmamıza İzmir Şehir Hastanesi ve Ege Üniversitesi Hastanesi katılmıştır. Yeni tanı KML hastaları ile imatinib, dasatinib ve nilotinib tedavileri kullanırken en az iki yıldır DMY sağlanmış olan hastaların çevresel kan örneklerinde otofaji oluşum mekanizmasında ve regülasyonunda görevli 84 genin ekspresyon analizi qRT-PCR yöntemi ile araştırılmıştır. Ayrıca hastaların yaşı, cinsiyeti, tanı anındaki KML risk skoru (EUTOS-ELTS skoru), tedavi alan hastalar için yanıt durumu ve mevcut yanıtın süresi, almakta olduğu TKİ tedavisi ve süresi geriye dönük olarak kaydedildi.

Bulgu: Bulgular: Çalışmaya 5 (%22,7) yeni tanı KML, 7 imatinib (%31,8), 5 (%22,7) dasatinib, 5 (%22,7) nilotinib alan toplam 22 KML hastası dahil edilmiştir. 14 (%63,6) erkek, 8 (%36,4) kadın hastanın ortalama yaşı 46,5 (27-67) yıldır. Yeni tanı olmayan hastaların hepsi <50 yaş, TKİ tedavisi altında >2 yıldır DMY ile izlenen ek hastalığı ve TKİ dışı ilaç kullanımı olmayan hastalardır. Yeni tanı hastaların ortalama BCR::ABL1IS değeri %99 (30,6-194) saptanmıştır. Ortalama DMY süresi 65 ay (24-300) olup, toplam TKİ maruziyet süresi 104,2 aydır (29,8-347,3). DMY süresi açısından TKİ'ler arasında fark yoktu (p>0.05). Hastaların 20 (%90,9) tanesi düşük EUTOS-ELTS risk grubunda, 1 (%4,5) orta, 1 (%4,5) yüksek risk grubundaydı. Dasatinib kollarında, otofaji ile ilişkili bazı genlerin ekspresyonunun arttığını göstermektedir. Bu tedaviye yanıt olarak ATG16L2, ATG7, ATG9A ve ATG9B genlerinin ifade seviyelerinde anlamlı (p<0.05) olarak artış gözlemlenmiştir. ATG4A ve ATG4B genlerinin ekspresyonunda ise anlamlı (p<0.05) azalma tespit edilmiştir. İmatinib kollarında ise, ATG12, ATG16L1, ATG16L2, ATG3, ATG4A, ATG4B, ATG4C, ATG4D, ATG5, ATG7, ATG9A ve ATG9B genlerinde anlamlı (p<0.05) derecede ifade artışı gözlemlenmiştir. İmatinib, otofaji süreciyle ilişkili genlerin aktivasyonunu teşvik ederek, KML hücrelerinin tedaviye yanıtını etkileyebilir. Bu genlerin yukarı regülasyonu, hücrelerin otofajik temizleme mekanizmalarını güçlendirerek, hasarlı hücre yapılarının ve proteinlerin daha etkin bir şekilde yok edilmesine katkıda bulunabilir. Bu durum, otofaji mekanizmalarının kanser tedavisindeki rolünü daha iyi anlamamızı sağlayarak, yeni terapötik stratejilerin geliştirilmesine olanak tanıyabilir. Ayrıca çalışmamızda, ATG16L2 ve ATG7 genlerinin nilotinib tedavisi sonrasında anlamlı (p<0.05) derecede yukarı regüle olduğu gözlemlenmiştir ve ATG4C geninin aşağı regüle edildiği gözlemlenmiştir.

Sonuç: Sonuç: Çalışmamızda DMY ile takip edilen hastalarda TKİ'lerin yeni tanı KML hastaları ile kıyaslandığında çeşitli otofaji genlerinde artışa veya azalmasına neden olduğunu gösterdik. TKİ'ler ile tedavi edilen hastalarda otofaji ve apoptoz ilişkili spesifik genlerin aktif olması, tedavinin etkinliğini artıran mekanizmalar arasında yer alabilir ve otofaji süreçlerinin kanser tedavisindeki önemini vurgular. Sonuçlarımız, otofajinin TKİ'lere, özellikle imatinib'e bağlı hücre ölümünde rol oynayabileceğini göstermiştir.

S18- BİR ÜNİVERSİTE HASTANESİNDE VARDİYALI SAĞLIK ÇALIŞANLARINDA ANEMİ GÖRÜLME ORANI

Nermin Keni Beğendi¹, Mustafa Duran², Yaşar Culha¹

¹Afyon Sağlık Bilimleri Üniversitesi Tıp Fakültesi İç Hastalıkları A.B.D/ Hematoloji Bölümü ⁴Afyon Sağlık Bilimleri Üniversitesi Tıp Fakültesi İç Hastalıkları A.B.D/ Tıbbi Onkoloji Bölümü

Amaç: Sağlık çalışanları arasında vardiyalı çalışma sistemleri potansiyel olarak çok sayıda fiziksel ve psikolojik sorun ve hastalığa yol açabilir. Beslenme alışkanlıklarındaki değişiklikler, düzensiz beslenme, yetersiz gıda alımı, artan çay ve kahve tüketimi anemiye neden olabilir. Bu çalışmada, vardiyalı ve vardiyasız sağlık çalışanları arasında anemi ve ilişkili hastalıkların yaygınlığını retrospektif bir analizle incelemeyi amaçladık.

Yöntem: Çalışmaya üniversitede çalışan 132 gönüllü sağlık personeli dahil edildi. Tarafımızdan hazırlanan tanımlayıcı bilgilerden oluşan anket soruları 'Google Form' kullanılarak hastane yönetimi tarafından çalışanların telefonlarına gönderildi. Anket soruları tanımlayıcı bilgi formu ve anemi ile ilgili literatüre dayalı soruları içermektedir. Çalışma için hastane yönetiminden ve etik kuruldan onay alınmış, sağlık çalışanlarından ayrıca onam alınmamış ve formu doldurmaya istekli olanlar çalışmamıza dahil edilmiştir. Veri analizi SPSS-26 yazılımı kullanılarak gerçekleştirilmiştir. Değişkenlerin normal dağılıp dağılmadığını belirlemek için histogramlar, olasılık grafikleri ve Kolmogorov-Smirnov yöntemleri kullanılmıştır. Kategorik değişkenler için frekans tabloları yorumlanmıştır. Ki-kare testleri yapılmıştır. Kategorik değişkenler arasındaki istatistiksel farklılıkları analiz etmek için ki-kare ve Fisher's exact testleri kullanılmıştır. Sürekli değişkenler, dağılımlarının normalliğine bağlı olarak standart sapma ile ortalama veya çeyrekler arası aralık (%25-75) ile medyan olarak sunulmuştur. Sayısal değişkenler açısından gruplar arasındaki farklılıkları değerlendirmek için parametrik koşullar sağlandığında bağımsız örneklem t-testi ve ANOVA (tek yönlü varyans analizi); bu koşullar sağlanmadığında Mann-Whitney U ve Kruskal-Wallis testleri kullanılmıştır. Vardiyalı çalışma süreleri ile ilgili sürekli değişkenlerin anemi varlığını göstermedeki duyarlılık ve özgüllüklerini değerlendirmek için ROC analizleri yapıldı.

Bulgu: 132 gönüllü katılımcıdan vardiyalı çalışma yapanların sayısı, vardiyalı çalışma yapmayan gruptan daha fazlaydı (80'e karşı 52). Anemili katılımcıların oranı vardiyalı çalışanlarda %33,8, vardiyasız çalışanlarda ise %42,3'tür (p=0,32). Kadınlarda %53,3 olan anemi insidansı, erkeklerde %2,4 olan insidansa kıyasla anlamlı derecede yüksekti. Toplam vardiyalı çalışma süresi, gündüz ve gece çalışma süreleri ile ilişkili olarak anemi varlığı için yapılan ROC analizinde, toplam vardiyalı çalışma süresi için 16,5 saatlik bir kesme değeri belirlenmiş, duyarlılık ve özgüllük oranları sırasıyla %64,6 ve %83,1 olmuştur (AUC:0,380 CI: 0,277-0,482). Tiroid hastalığı olanların olmayanlara kıyasla daha yüksek oranda anemiye sahip olduğu görülmüştür (p=0,004).

Sonuç: Vardiyalı çalışanların çoğunluğunu erkekler oluşturduğundan, ROC analizinde uzun vardiyalı çalışma süresine rağmen anemi riskinin artmadığı sonucuna varılmıştır. Tiroid patolojilerinin ve yemekle birlikte siyah çay tüketiminin anemi riskine katkıda bulunduğu saptandı

HEMATOLOJİ POSTER BİLDİRİLERİ

P1- REKTUM ADENOKARSİNOMLU OLGUDA SEKONDER AKUT MYELOİD LÖSEMİ GELİŞİMİ

Ali İhsan Başyiğit¹, Gülsüm Akgün Çağlıyan¹

¹Pamukkale Üniversitesi Tıp Fakültesi Hematoloji Bilim Dalı

Amaç: Tedavi ilişkili akut myeloid lösemi, sitotoksik tedavi sonrası geç komplikasyon olarak ortaya çıkmaktadır. Nedeni net bilinmemekle birlikte önceki tedavilerin neden olduğu mutasyonlardan kaynaklandığı düşünülmektedir. Akut lösemide yaş, performans, lösemik klonun sitogenetik ve moleküler özellikleri prognozu belirleyen en önemli parametrelerdir.

Yöntem: Onkolojik kemoterapiden 13 yıl sonra akut lösemi gelişen bir olgu sunuldu.

Bulgu: 41 yaş kadın hasta, 2011 yılında rektum adenokarsinom tanısı ile neoadjuvan 5-florourasil kemoterapisi uygulanmış ve operasyon sonrası tedavisiz takip edilmiş. Hasta Mayıs 2024 tarihinde epistaksis sebebiyle hematoloji polikliniğe başvurmuş. Yapılan tetkiklerinde lökosit: 36.900 mm³, neu 20.710 mm³, hemoglobün 8.2 gr/dl ve trombosit 48.000 mm³, LDH 427 IU/L olarak ve periferik yaymada monositoid karakterde artmış blastik hücreler saptanması üzerine hastaya kemik iliği aspirasyon, biyopsi yapıldı, flow ve sitogenetik testleri çalışıldı. Hastanın kemik iliğinde %30 blastik hücre ve akut myeloid lösemi ile uyumlu saptanması nedeniyle 7/3 ARA-C, IDA kemoterapi protokolü başlandı. Kontrol kemik iliği remisyonla uyumlu olan hastaya HD ARA-C 1-3-5. günler olarak 2 kür uygulandı. Yapılan tetkiklerinde kızkardeşi ile 10/10 uyumlu hasta 10/10 allojenik nakil yapılması planlandı. Hasta ayaktan allojenik nakil için farklı bir merkeze başvurdu. Yaklaşık 4 ay boyunca dış merkezde takibi yapılan hastanın allonakil öncesi dış tedavisi için gittiği merkezde tedavisi devam ederken hasta epistaxis ve sitopenileri olması nedeniyle tarafımıza başvurdu. Yapılan tetkiklerinde relaps akut myeloid lösemi saptanan hastaya aralık 2024 tarihinde FLAG-IDA kemoterapi protokolü uygulandı. Hastanın Aralık 2024'te yapılan kontrol kemik iliği aspirasyon refrakter akut myeloid lösemi ile uyumlu olan hastaya MEC kemoterapi protokolü başlandı. Hasta halen tarafımızca takip edilmeye devam etmektedir.

Sonuç: Tedavi ilişkili akut myeloid lösemi, denovo akut lösemiye göre tedaviye yanıt oranları daha düşük ve daha kötü prognozludur. Olguları tedavi ilişkili akut lösemi gelişimine yatkın hale getiren faktörlerin daha iyi anlaşılması için kemoterapi alan olguların yakın takibi ve kemoterapi rejimlerinin dikkatli seçilmesi önemlidir.

P2- KARNİYARIK OTU İLE İLİŞKİLİ TROMBOSİTOPENİ

Çağla Sıla Nerkiz¹,Nevin Alayvaz Aslan²,Kayıhan Kara²,Durdu Ersin Kendiz²,Nil Güler²

¹Pamukkale Üniversitesi Aile Hekimliği Anabilim Dalı, ²Pamukkale Üniversitesi Hematoloji Anabilim Dalı

Amaç: İmmun (idyopatik) trombositopenik purpura (İTP), trombositlere karşı oluşan otoantikörlerin trombositlerin yaşam sürelerini kısaltması sonucunda trombositopeni ile seyreden edinsel bir hastalıktır. Tanısı trombositopeni yapan diğer nedenlerin dışlanması ile konmaktadır. Genellikle infeksiyon veya aşı sonrası akut olarak ortaya çıkar. Kullanılan bazı ilaçlar da İTP tablosuna neden olabilmektedir. Bu vakada karniyarik otu (Plantago ovata) hapı kullanımı sonrası İTP tablosu ile gelen hasta sunulacaktır.

Yöntem: Uzamış ishal sebebiyle (yaklaşık 3 aydır) karniyarik otu hapı kullanımı sonrası vücutta yaygın peteşi, purpura ve ağız içinde hemorajik bül gelişmesi nedeni ile dış merkeze başvuran 28 yaşındaki erkek hasta trombositin 2 bin/mm³ gelmesi üzerine ön planda İTP düşünülerek hematoloji servisine yatırıldı. Hastanın fizik muayenesinde vücutta yaygın birleşme eğiliminde olan vaskülitik tarzda purpurik döküntüleri vardı. Hastanın değerlendirilmesinde wbc:6640/mm³, nötrofil:5.93, hemoglobin:14.7 gr/dl, retikülosit :%0.95, trombosit:0, direkt ve indirekt coombs negatif, kreatinin:0.86 mg/dl, crp:3.85 mg/l, APTT:25.2 saniye, INR:0.96 idi.

Bulgu: Olası etiyolojileri dışlamak amacıyla çekilen toraks ve batin tomografisinde patolojik bir bulguya rastlanmadı. Periferik yaymasında nötrofillerde segmentasyon artışı görüldü. Ekinosit, şistosit, ve akantosit yoktu. Atipik hücre görülmedi. Platelet sayısı kan tablosuyla uyumlu idi. Hastaya 1gram/kilogramdan toplam 85 gram IV immunglobulin 1. ve 3. günler olacak şekilde başlandı. Hastanın trombositopeni etiyolojisi nedeni ile istenen Brucella serolojisi, hepatit markerları, TORCH paneli, Anti-ds-DNA negatif ve serum kompleman düzeyleri normaldi. Ancak ANA (alt grup negatif) ve Dfs 70 pozitif idi. Romatoloji tarafından hastada romatolojik sistemik tutulum olduğu düşünülmedi. Uzamış ishal nedeniyle ampirik tedavi (seftriakson) başlandı. Etiyolojiye yönelik istenilen Clostridium Difficile Toxin A-B, Rotavirus antijeni, Adeno virus antijeni negatif; parazitoloji incelemesinde eritrosit, lökosit, parazit kist ve yumurtası, amip kist ve yumurtası görülmedi. Gaita kültüründe üreme olmadı. Hastada Anti Gliadin IgG pozitif idi. Uzamış ishal tablosu bu sonuçla ilişkilendirildi. Takiplerinde ishalinin azaldığı görüldü. Hastaya IV immunglobulin tedavisi ardından metilprednizolon (80 mg) ile devam edildi. Hastanın döküntülerinde belirgin gerileme görüldü. Etiyolojide herhangi bir başka neden saptanmayan hastada mevcut tablosu karniyarik otu hapı kullanımına bağlandı. Son kontrolünde wbc:5890/mm³, nötrofil:4.63, hemoglobin:13.7 gr/dl, trombosit:152bin/mm³, crp:4 mg/l olması üzerine hasta metilprednizolon (80 mg) tedavisi ile taburcu edildi.

Sonuç: Hastalar tarafından diyabetes mellitus, hiperkolestrolemi, ishal, kabızlık gibi durumlarda destek tedavi amacıyla alınan karniyarik otu (Plantago ovata) bitkisinden elde edilen toz/hapları kapsayan klinik çalışma bulunmamakta ve yan etkileri bilinmemektedir. Karniyarik otu kullanımı sonrası ilk 24 saat içerisinde trombositopeni gelişen hastada ileri tetkik ve incelemelerde etiyolojide başka bir organik neden saptanamamış ve trombositopenisinin karniyarik otu hapı ile ilişkili olduğu sonucuna varılmıştır. İncelediğimiz örnek vakada bir kez daha görmüş olduk ki bitkisel destek preparatları "bitkisel" olmaları sebebiyle masum görünseler de normal ilaçlar gibi klinik çalışmaları yapılmadığı için etki ve yan etkileri öngörülemede ve istenmeyen sonuçlara sebebiyet verebilmektedir.

P3- BRUCELLANIN EŞLİK ETTİĞİ YENİ TANI AKUT MİYELOİD LÖSEMİ OLGUSU

Durdu Ersin Kendiz¹, Çağla Sıla Nerkiz², Kayıhan Kara³, Nevin Alayvaz Aslan³, Nil Güler³

¹Pamukkale Üniversitesi İç Hastalıkları Anabilim Dalı, ²Pamukkale Üniversitesi Aile Hekimliği Anabilim Dalı, ³Pamukkale Üniversitesi Hematoloji Anabilim Dalı

Amaç: Brucella enfeksiyonu, çoğunlukla zoonotik bir hastalık olarak bilinse de nadiren lenfositoz, lenfopeni, lökositoz, pansitopeni gibi hematolojik komplikasyonlara yol açabilir fakat kemik iliğindeki hematopoetik kök hücreline etkisi net bilinmemektedir.

Yöntem: Bu vakada Brucella enfeksiyonu geçiren ve yaklaşık eş zamanlı olarak AML tanısı alan hastanın Brucella ve AML tedavisinin eş zamanlı olarak gidişinde karşılaşılan problemleri tartışmak istiyoruz.

Bulgu: Diabetes Mellitus, Hipertansiyon, hiperlipidemi, koroner arter hastalığı öyküsü olan 35 paket/yıl sigara tüketen hayvancılıkla uğraşma öyküsü olan 63 yaş kadın hastanın ateş, gece terlemesi, kolay morarma şikayetleri sebebiyle istenen tetkiklerinde wbc:1.82 K/uL, neu# 0.55 K/uL, Hgb 11.1 g/dL, Plt 79 K/U, saptanmış. On gün sonra enfeksiyon hastalıkları tarafından Brucella aglütinasyonu (Coombs antiserumu ile) 1/160 pozitif sonucuyla Brucella teşhisi konularak rifampisin+doksisisiklin tedavisi başlanmış. Tedavisinin 5. Haftasının sonunda enfeksiyon hastalıkları tarafından Brucella aglütinasyonu (Coombs antiserumu ile) 1/80 pozitif gelmesi üzerine Brucella tedavisi sonlandırılan hasta lökositozu olması üzerine tarafımıza yönlendirilmiş. Hematolojide istenen tetkiklerinde wbc 17.43 K/uL, neu# 3.76 K/uL, Hgb 9.6 K/uL, PLT 77 K/uL, periferik yaymada çentikli nükleuslu blastlar izlenmiş olup, kemik iliği aspirasyonunda %90 civarında iri çentikli nükleuslu, geniş sitoplazmalı, bazılarında auer rod olan blastlar izlendi. AML tanısı konulan hastaya Charlston Comoborbidite indeksi 7 gelmesi ve Brucellanın kemik iliğinde immünsüpresif etkisi olması ihtimali sebebiyle 7+3 değil 5+2 (idarubisin+sitarabin) protokolü başlandı. .Brucella aglütinasyonu (Coombs antiserumu ile) 1/640 pozitif gelmesi nedeniyle de rifampisin, doksisisiklin ve gentamisin tedavisi başlandı. Brucella tutulumlarını değerlendirmek amacıyla yapılan Ekokardiyografi, lomber ve sakroiliak MRG'de infektif endokardit, diskit ve sakroileit saptanmadı. Hastaya invaziv fungal enfeksiyonlar açısından profilaktik posakonazol tedavisi yerine posakonazol-rifampisin'in major etkileşimi olduğundan profilaktik amfoterisin B 3mg/kg 'dan başlandı. Tedavinin 7.gününde FLT-3 IT'D mutasyonu saptanan hastaya 8. Günde Midostaurin başlanması planlandı ancak rifampisin ile midastaurin ilaç etkileşimi olması sebebi ile rifampisin tedavisi sonlandırıldı ve midostaurin 2x50 mg başlandı. Komplike olmayan Brucella düşünülen hastada enfeksiyon hastalıkları tarafından sadece doksisisiklin tedavisi ile devam edilmesi ve tedavinin 6 haftaya tamamlanması önerildi.

Sonuç: Brucella enfeksiyonun teşhisi sırasında görülen hematolojik bulguların, primer hematolojik hastalıklar ile çakışması ayrıca enfeksiyonun tedavisinin, AML kemoterapisi sırasında kullanılan ilaçlarla etkileşimi klinisyenin dikkatli olmasını gerektirmektedir. Rifampisin, posakonazol'un kan konsantrasyonunu 6 kat arttırırken, midostaurin'in kan konsantrasyonunu azaltmaktadır. Tedavi planları buna göre yapılmalıdır. Bu vaka Brucella tanısı sırasında saptanan sitopenilerin mutlaka periferik yayma ile değerlendirme gerekliliğini de ortaya koymaktadır.

P4- MULTİPL MİYELOM TANILI UZUN SÜRELİ LENALİDOMİD TEDAVİSİ SÜRECİNDE GELİŞEN P53+ AML- MDS VAKASI

Nagihan Fıstık Kayhan¹,Nevin Alayvaz Aslan¹

¹Pamukkale Üniversitesi Tıp Fakültesi

Amaç: Multipl miyelom(MM), dolaşımdaki monoklonal immunglobulin yükselmesine neden olan kemik iliğindeki plazma hücrelerinin kontrolsüz proliferasyonu ile karakterize malign hematolojik bir hastalıktır. Günümüzde MM tedavisinde hem indüksiyon-kurtarma hem de idame standart ajan olarak kullanılan ve daha uzun sağkalım sunan ajanlardan lenalidomid tedavisine bağlı hematolojik malignite riskinde artış gözlenmektedir. Biz de MM tanılı otolog kök hücre nakli sonrası uzun süreli lenalidomid tedavi sürecinde gelişen p53+ MDS-AML tanısı alan bir olguyu sunuyoruz.

Yöntem:

Bulgu: 76 yaşında kadın olgu deri bazal hücreli karsinom nedeniyle medikal onkoloji takibi sırasında torakolomber mrg'da kemik iliğinde infiltrasyon saptanması üzerine Aralık 2015'te MM tanısı aldı. Hastaya 2 kür VAD(vinkristin-adriamisin-deksametazon) tedavisi sonrası 2 kür VEL DEXA (bortezomib-deksametazon) tedavisi uygulandı ve Ağustos 2016'da otolog kemik iliği transplantasyonu (OKİT) yapıldı. Hasta OKİT sonrası idame lenalidomid tedavisi almadı. Nisan 2021 'de dış merkez MRG'de humerus shaftı boyunca miyelom ile ilişkili lezyonlar izlenmesi üzerine yapılan kemik iliği aspirasyonunda %90 oranında bir kısmı çok çekirdekli plazma hücreleri izlendi. Hasta nüks olarak değerlendirilip 2 kür VCD (bortezomib-siklofosfomid-deksametazon) ve 10 kür radyoterapi (RT) uygulandı. RT bittikten sonra da 12 kür VRD-lite (bortezomib-lenalidomid-deksametazon) tedavisi sonrası çekilen PET-BT'de progresif hastalık olarak değerlendirildi.5 kür VPD (bortezomib-pomalidomid-deksametazon) tedavisi alan hastada cevapsız olması üzerine DRD (daratumumab-lenalidomid-deksametazon) tedavisine geçildi. 13.kürde trombositopeni saptanması üzerine lenalidomid tedavisine 4 ay ara verilip tekrar 10mg/gün olarak başlandı. Hastaya 25.kür için geldiğinde sitopenilerin derinleşmesi üzerine MDS? MM nüksü? ön tanısı ile kemik iliği aspirasyon biyopsisi yapıldı. Kemik iliği aspirasyonunda "sellülerite yeterli belirgin eritroid - myeloid displazi, megakaryositler artmış, mikromegakaryositler izlendi, blast %4, plazma hücresi %3 "olarak izlendi. Aspirasyon yayması myelodisplastik sendrom ile uyumlu olan hastada lenalidomid kesildi. Kemik iliği biyopsi patoloji sonucu " displastik değişiklikler gösteren hipersellüler kemik iliği, p53 pozitif hücre oranı %30, CD34 pozitif progenitör /prekürsör hücre oranı %3 ve mast hücre dışı CD117 pozitif hücre oranı %10 dolayında bulunmuştur" olarak raporlandı. PET-CT'de miyelom açısından progresyon bulgusu olmayan, immünelektroforezde monoklonal band saptanmayan hastaya p53 + MDS-AML tanısı ile azasitidin tedavisi başlandı.

Sonuç: Tedaviye sekonder MDS/AML uzun süreli lenalidomid tedavi sürecinde meydana gelen önemli hematolojik malignitelerden birisidir. Yine otolog kemik iliği transplantasyonu nedeniyle melfalan tedavisi almış hastalarda da risk artmaktadır. MM olgularının takiplerinde sitopeniler gelişmesi durumunda tedaviye sekonder AML/MDS ayırıcı tanılarımız arasında bulunmalı ve izlemlerinde akılda tutulmalıdır.

P5- FEBRİL NÖTROPENİ İLE PREZENTE OLAN MANNOZ BAĞLAYICI LEKTİN EKSİKLİĞİ OLGUSU

Sevim Gülsen Özeren¹, Salih Özmen¹

¹Akdeniz Üniversitesi Tıp Fakültesi

Amaç: Doğal immün sisteminin bir üyesi olan kompleman sistemi klasik, alternatif ve lektin yolu olmak üzere üç ana yolağı izleyerek aktive olmaktadır. Lektin yolu aktivasyonu sonucunda mikroorganizmaların opsonizasyon ve fagositozu, lizisi ve bu olaylar sonucu gelişen inflamasyon şeklinde üç önemli biyolojik etki ortaya çıkar. Lektin yolu, mannoz bağlayıcı lektinin (MBL) veya fikolinin birçok mikroorganizmanın yüzeyinde bulunan şeker gruplarına bağlanması ile başlar. MBL molekülü mikroorganizmaların yüzeyindeki şeker gruplarına bağlanarak makrofajlar tarafından fagositozunu sağlamakta ya da kompleman sisteminin lektin yolağını C3 konvertaz üzerinden aktive etmektedir. Bu bildiride, febril nötropeni (FEN) tablosuyla prezente olan ve MBL eksikliği saptanan bir olgu sunulmaktadır.

Yöntem:

Bulgu: 45 yaş kadın hasta hastanemize bir haftadır olan ateş, boğaz ağrısı, ağız içinde yara yakınmaları ile başvurdu. Hastanın bilinen astım, depresyon, FMF taşıyıcılığı ve 2005'te böbrek nakli için donör olma öyküsü mevcuttu. Düzenli olarak kullandığı ilaçlar kolşisin, venlafaksin ve mirtazapin'di. Soy geçmişinde bir özellik yoktu. Fizik muayenesinde dilde ve orofarenkste beyaz aftöz lezyonlar saptandı. Hepatosplenomegali, lenfadenomegali, döküntü veya artrit mevcut değildi. Daha önce de aynı şikayetler ile 15 gün hastanede yatış, intravenöz(iv) antibiyoterapi ve g-csf uygulanma öyküsü mevcuttu. Nötropenik olduğu dönemde yapılan kemik iliği biyopsisinde infiltrasyon yoktu ve hiposellülerdi. Laboratuar verilerinde Hb: 10,4 g/dl, WBC 1640/mm³, nötrofil 10/mm³, monosit 20/mm³, lenfosit 1490/mm³, trombosit 217.000/mm³, CRP: 64 mg/l olarak saptandı. AST, ALT, kreatinin, elektrolitleri normaldi. Periferik yaymasında tanısız bulgu yoktu. Sitopeni potansiyeli taşıması sebebiyle kolşisin ve mirtazapin tedavisi kesildi. Geniş spektrumlu antibiyotikler başlandı ve G-CSF uygulandı. Uzun süre nötropenik kalan hastaya ilaç ilişkili nötropeni ön tanısı ile kemik iliği biyopsisi tekrarlandı ve bir infiltrasyon izlenmedi. Kromozom analizinde 10 metafazın 3'ünde 13,19,21 numaralı kromozomların monozomisi izlendi. Tüm ekzon analizinde ise MBL eksikliği mevcuttu.

Sonuç: MBL, lektin kompleman yolunu aktive eden, doğal bağışıklık için önemli bir serum proteindir. MBL serum düzeylerindeki azalma, MBL genindeki tek nükleer polimorfizmden kaynaklanır. MBL eksikliği, çocuklarda veya immunsuprese yetişkinlerde sık görülen ve nispeten hafif enfeksiyonlarla ilişkilendirilebilir. Düşük serum MBL seviyeleri ve MBL gen mutasyonları, Behçet sendromunda ve sistemik lupus eritematozus ve romatoid artrit gibi diğer otoimmün hastalıklarda da gözlemlenmiştir. Çok düşük MBL seviyeleri, artan hastalık şiddeti ile ilişkili bulunmuştur. Literatürde bazı çalışmalar kemoterapi alan hastalarda çok düşük MBL düzeylerinin ciddi enfeksiyonlar ile ilişkili olduğunu göstermiştir. Bir çalışmada düşük ekspresyonla ilişkili MBL2 genotiplerinin FEN gelişimi açısından daha riskli olduğu bildirilmiştir. Hastamız kemoterapi almamış olsa da nötropeni potansiyeli taşıyan ilaçlar kullanıyor olması nötropenin bir nedeni olabilir. Mevcut MBL eksikliğinin febril nötropeni sürecine olan katkısı tartışmalı olsa da ilişkili olması mevcut literatür verileri ışığında muhtemeldir.

P6- KLL HASTALIĞININ RİCHTER TRANSFORMASYONU: SANTRAL SİNİR SİSTEMİ TUTULUMU OLAN OLGU SUNUMU

Eldana Mammadova¹,Neslihan Mandacı Şanlı²,Ali Ünal³

¹Erciyes Üniversitesi, ²Erciyes Üniversitesi Hematoloji, ³Erciyes Üniversitesi Hematoloji

Amaç: Richter transformasyonu (Richter sendromu), Kronik lenfositik lösemnin (KLL) agresif bir lenfomaya dönüşmesi olarak tanımlanır. Richter transformasyonunun %5-10 oranında olduğu tahmin edilmektedir (1). Bu makalede biz santral sinir sistemi (SSS) tutulumu olan Richter transformasyonlu bir olguyu sunmayı amaçladık.

Yöntem: 2018 yılında lenfositöz nedeniyle başvuran 64 yaşında kadın hastanın flow sitometri incelemesi yapıldı ve kronik lenfositik lösemi (KLL) tanısı konuldu. 6 kür Rituximab + Bendomustin tedavisi uygulandı. 2024 yılında denge bozukluğu, konuşmada yavaşlama yüzde kayma şikayetleri ile beyin cerrahi polikliniğine başvuran hastanın yapılan görüntülenmelerde beyinde bazal ganglionlar seviyesinde periventriküler alanda lezyonlar tespit edildi (Şekil 1). Yapılan BOS incelemesinde lenfoma lehine bulgu saptanmadı. İntrakraniyal kitleden biyopsi alındı. Biyopsi sonucu yüksek dereceli B hücreli lenfoma olarak raporlandı. KLL den lenfomaya geçiş Richter transformasyonu olarak değerlendirildi. PET CT incelemesinde sol bazal çekirdek nükleus lentiformiste düzeyinde 13*11 mm boyutunda, çevre parankime göre yoğun hiper metabolik aktivite gösteren hiperdens lezyon, lenfomanın santral sinir sistemi tutulumunu gösterdi. KİT servisine interne edilen hastaya toplam 3 kür SSS geçişi yüksek olan, yüksek doz Ara-C ve yüksek doz metotreksat içeren MATRIX protokolü uygulandı. Kontrol beyin görüntülemesinde önceki incelemede izlenen kitle lezyonun regrese olduğu görüldü.

Bulgu: Richter sendromunda (RS) santral sinir sistemi (SSS) infiltrasyonu nadir görülmektedir. Sadece olgular düzeyinde tartışılmıştır (2). Bu hastalarda baş ağrısı, konvülsiyonlar, diplopi, ataksi, yüz felci ve bilişsel işlev bozukluğu gibi çeşitli semptomlar görülmektedir (3). Bizim olgumuzda da denge bozukluğu, konuşmada yavaşlama, yüzde kayma gibi nörolojik bulgular görüldü. Olgumuzda beyin biyopsi ile santral sinir sistemi tutulumu tanısı konuldu. Literatür incelendiğinde bu hastalarında SSS tutulumu çok az görülmekle birlikte genellikle BOS analizi ile gösterilmiştir. Az sayıda hastada ise olgumuzda da olduğu gibi beyin biyopsi ile tanı koyulmuştur (3). Literatürde SSS tutulumu mevcut olan Richter transformasyonlu hastalarında optimal bir tedavi belirtilmemiştir. Yüksek doz Metotreksat ve Rituksimab gibi tedavilerine rağmen olumsuz sonuçlar gösterilmiştir (1,2,3). Olgumuzda ise yüksek doz Ara-C ve yüksek doz metotreksat içeren MATRIX –C protokolü ile başarılı sonuç elde edildi. Bu tedavi sonucunda kontrol beyin görüntülemesinde regresyon izlendi.

Sonuç: SSS tutulumlu Richter transformasyonu nadir bir durum olmakla birlikte hayatı tehdit eden bir durumdur. KLL seyirinde yakın takip edilip, erken teşhis konularak uygun kemoterapi başlanması hayat kurtarıcı olabilir.

P7- TROMBOSİTOPENİNİN NADİR BİR NEDENİ: MALARYA

Aslı Odabaşı¹

¹Ordu Devlet Hastanesi

Amaç: Dünya Sağlık Örgütü'ne (DSÖ) göre, malarya, enfekte dişi anophel sivrisineklerinin ısırmasıyla insanlara bulaşan parazitlerin neden olduğu potansiyel olarak ölümcül bir durumdur. Küresel olarak en büyük tehdit olan iki parazit türü, insanlar için bulaşıcı olduğu bilinen Plasmodium falciparum ve Plasmodium vivax'dır. Hematolojik değişiklikler, en sık görülen malarya sonuçları arasında yer alır ve hastalığın patofizyolojisi üzerinde önemli bir etkiye sahiptir. Trombosit parametrelerindeki değişiklikler malarya enfeksiyonunun bir özelliği olarak kabul edilir. Çoğu zaman, malarya enfeksiyonundaki bu değişiklikler daha yüksek parazitemi seviyelerinin bir sonucu olabilir. 2020 yılında dünya genelinde tahmini 241 milyon malarya vakası ve 627.000 ölüm bildirilmiştir. Trombositopeni, malarya enfeksiyonunda sık olarak görülmektedir. Bu raporda trombositopeni nedeniyle araştırılan bir hastada nadir bir neden olan malarya vakası sunulmuştur.

Yöntem: Vaka Bilinen tanılı hastalığı olmayan 34 yaş erkek hasta acil servise ateş, üşüme, titreme şikayetleri ile başvurdu. Gelişinde wbc : 3200, hgb:13.2 gr/dl, nötrofil: 2400, plt:12000, CRP: 232 mg/dl, kre:0.9 mg/dl, ast:100 u/l, total bilirubin: 2.7 mg/dl alt: 66 u/l saptanması üzerine trombositopeni açısından tarafımıza danışıldı. Hastanın gemici olduğu ve 15 gün önce Ekvador Gine bölgesinden geldiği öğrenildi. Öncesinde de 40 gün kadar Ganada kalmıştı. Hasta 1 kez malarya için profilaktik tedavi almıştı. Fizik muayenede batında hassiyet ve ateş mevcuttu. Hastanın periferik yayma değerlendirmesinde yaygın taşlı yüzük görüldü , trombosit sayısı 40000 olarak değerlendirildi. mikrobiyoloji konsültasyonu da istenerek hastaya malarya teşhisi konuldu. Sağlık müdürlüğünden artemeter+limafuntrin tedavileri de tedarik edilerek hasta 3. Basamak sağlık kuruluşuna sevk edildi. Sonrasında hastaya malarya için intravenöz tedavi başlandığı fakat takip eden süreçte genel durumunun bozulduğu, sonrasında ex olduğu öğrenildi.

Bulgu:

Sonuç: Malarya, dünya genelindeki vaka sayısı ve ölüm oranı göz önüne alındığında, küresel bir halk sağlığı sorunu olmaya devam ediyor. Trombosit parametrelerindeki değişiklikler, malarya enfeksiyonunun bir belirtisi olarak kabul edilir. Çoğu zaman, malarya enfeksiyonundaki bu değişiklikler, daha yüksek parazitemi seviyelerinin bir sonucu olabilir. Çalışmalarda, malaryalı yetişkin hastalarda, görünüşte sağlıklı bireylere kıyasla medyan trombosit sayısı önemli ölçüde azalmıştır. Şiddetli malarya için bir kriter olmamasına rağmen, trombositopeni, hem Plasmodium vivax hem de Plasmodium falciparum malaryasının en sık görülen komplikasyonlarından biridir. Önceki çalışmalar, parazit yoğunluğu ile malarya enfeksiyonu komplikasyonlarının ciddiyeti arasında bir ilişki olduğunu göstermiştir. Trombositlerin yüksek parazitemi durumunda çok daha düşük olduğu da bulunmuş ve P. falciparum parazit yükünün artmasının trombosit sayısında düşüğe neden olduğu bildirilmiştir . Malarya enfeksiyonu sırasında meydana gelen trombosit parametresi değişikliklerinin derecesi ve parazitemi düzeyiyle ilişkili altta yatan biyolojik mekanizmaları konusunda belirsizlik mevcuttur. Literatürün sistematik bir incelemesinde, 150.000/mm³'ün altında trombosit sayısı, akut malaryası olan hastalarda %24-94 arasında değişmiştir ve bu sıklık, insanları etkileyen iki ana tür arasında farklılık göstermemiştir. Trombositopeniye yol açan tahmin edilen mekanizmalar şunlardır: koagülasyon bozuklukları, splenomegali, kemik iliği değişiklikleri, antikör aracılı trombosit yıkımı, oksidatif stres ve trombositlerin şiddetli malaryayı tetiklemede yardımcı faktörler olarak rolü. Bu hematolojik komplikasyonların yeterli yönetimi hakkında net bir öneri bulunmamaktadır. Sıtma hastalarında trombositopeni ve trombosit parametrelerinde değişiklik dikkate alınmalıdır.

P8- GEBELİKTE TANI ALAN PÜRİVAT KİNAZ EKSİKLİĞİ OLGU SUNUMU

Zehra Aksit Bozkına¹, Emin Karaca², Mehmet Işıl Mutaf³, Nur Soyer¹

¹Ege Üniversitesi Tıp Fakültesi Hematoloji Bilim Dalı, ²Ege Üniversitesi Tıp Fakültesi Tıbbi Genetik Anabilim Dalı, ³Ege Üniversitesi Tıp Fakültesi Tıbbi Biyokimya Anabilim Dalı

Amaç: Pirüvat kinaz eksikliği (PKD) çeşitli şiddette seyreden kronik hemolitik anemi atakları ve safra kesesi taşları, splenomegali, transfüzyona bağlı demir yüklenmesi gibi sık görülen komplikasyonlarla karakterize nadir bir otozomal resesif hastalıktır (1). Hastalığın seyri çocuklarda, ergenlerde ve yetişkin hastalarda farklı transfüzyon gereksinimi ile görülür. Non immün hemolitik anemilerin ayrıntı tanısında yer alır. PK enzim aktivitesinin azalmasının gösterilmesi ve PKLR geninin (homozigot veya bileşik heterozigot) mutasyonlarının tespiti ile doğrulanır (2). Olgumuz nadir görülen erişkin yaşta kliniğimizde pürivat kinaz eksikliği saptanan gebe kadın hasta olması sebebiyle sunulmuştur.

Yöntem:

Bulgu: 26 yaşında kadın hasta 24 haftalık ilk gebeliğinde derin anemi sebebiyle tarafımıza yönlendirildi. Bilinen komorbiditesi yoktu. Oral demir preparatı kadın doğum hekimi tarafından başlanmıştı. Laboratuvar parametrelerinde Wbc $7.15 \cdot 10^3/\mu\text{L}$, Hb 7.8 g/dL, MCV 98 fL, PLT $301 \cdot 10^3/\mu\text{L}$, transferrin saturasyon yüzdesi % 24, ferritin 271 $\mu\text{g/L}$, B12 düzeyi 301 ng/L, folik asit 18 $\mu\text{g/L}$, Crp <5 mg/L, Ldh 182 U/L, bilirubin düzeyleri normal, epo düzeyi 41 saptandı. Hemoliz parametrelerinde Haptoglobulin <10 mg/dL, Retikülosit yüzdesi %7.09, direkt coombs negatif bulundu. Periferik yayması normokrom, makrositer, anizositoz, polikromazi, kalem hücreler ve normoblast varlığı ile uyumluydu. Hastanın abdomen ultrasonografisinde organomegali saptanmadı. TORCH panelinde anlamlı bulgu yoktu. EBV DNA negatif sonuçlandı. Pürivat kinaz, G6PD aktivitesi, osmotik fragilité testi, PNH paneli çalıştırıldı. Gönderilen tetkikler kısmen pıhtılı olmasına rağmen pürivat kinaz düzeyinin alt sınırdan normal aralıkta olduğu saptandı. Fakat hastamızın son 1 ayda 1 hafta ara ile 2 ünite eritrosit süspansiyonu transfüzyonu mevcuttu. Transfüzyona rağmen değerlerin alt sınıra yakın olması tanı açısından şüpheliydi. Hastanın en az 1 ay transfüzyon almadan tetkiklerin tekrarına ve genetik konsültasyon için yönlendirilmesine karar verildi. G6PD aktivite düzeyi normal aralıkta, pürivat kinaz düzeyi 6.1 U/g Hb (normal aralık 11-19) 1 hafta sonra tekrar gönderilen doğrulama amaçlı yapılan testte ise 8.3 U/g Hb saptandı. Genetik hematoloji panelinde PKLR geninde c.1456 C>T heterozigot (patojenik tanımlı), PKLR geninde c.1457 G>C heterozigot (olası patojenik) varyantlar otozomal resesif pürivat kinaz eksikliği ile tanımlı mutasyonlar saptandı. Daha önce veritabanlarında tariflenmemiş olup American College of Medical Genetics and Genomics (ACMG) kriterlerine göre "Patojenik ve Olası Patojenik" olarak değerlendirildi. İlgili varyantın ailesel geçişli veya de nova olup olmadığının belirlenmesi için aile bireylerinden segresyon yapılması planlandı. Hastamızın kliniği ve biyokimyasal test analizi ile bağdaştırıldığında anlamlı kabul edildi. Bu süreçte fetal iyilik hali sürdürüldü. Doğuma kadar folik asit ve gerektiğinde kan transfüzyonu ile devam edilmesine karar verildi. Doğum sonrası transfüzyon ihtiyacı azalan hasta folik asit desteği ile izlenmektedir.

Sonuç: PKD daha sıklıkla çocukluk yaşlarında tanı konulsa da erişkin yaş grubunda da saptanabilir. Kronik anemide destekleyici tedavi önemlidir. Özellikle gebelik ve stres nedenli hemolitik krizlerde folik asit ve transfüzyon takviyesini gerektirir. Transfüzyon kararı ve sıklığı hasta özelinde değerlendirilmeli doğabilecek komplikasyonlar göz önüne alınmalıdır. Transfüzyon sıklığını azaltmak riski azaltabilir (3). PKD hastaları gebeliği başarıyla sürdürebilir. Folat takviyesi fetal malformasyonları önlemeye yardımcı olur. Transfüzyon semptomatik anemi için saklanmalıdır. Hemoglobün seviyesi 8 g/dL'den düşük ise transfüzyon gerektirir (4). Hematologlar ve doğum uzmanları tarafından yönetim esastır. Şüpheli büyüme geriliği açısından fetal takip önerilir (5).

P9- SPLENOMEGALİ NEDENİYLE TETKİK EDİLİRKEN KİST HİDATİK SAPTANAN OLGU

İlknur Nizam Özen¹,Sait Emir Şahin²,Fatma Aykaş¹,Ramazan Erdem¹,Vedat Aslan¹,Volkan Karakuş¹,Erdal Kurtoğlu¹

¹Antalya Eğitim ve Araştırma Hastanesi Hematoloji Kliniği, ²Antalya Eğitim ve Araştırma Hastanesi İç Hastalıkları Kliniği

Amaç: Kist hidatik genellikle tarım ve hayvancılıkla uğraşan insanlarda görülür ve hayvanlardan insanlara geçer. İnsanlara bulaşta köpek, koyun, keçi gibi hayvanlar rol oynar. İnsanlarda Echinococcus'un larva şekli hastalık yapmaktadır. Ülkemizde hayvancılığın yoğun olduğu Güneydoğu Anadolu, Doğu Anadolu ve İç Anadolu'da daha sık görülmektedir. Burada splenomegali etyolojisi araş tırılırken kist hidatik saptanan olgudan bahsedilecektir.

Yöntem:

Bulgu : Kırk üç yaşında kadın hasta İzmir'den Doğu Anadolu bölgesine öğretmen olarak tayin olduktan yaklaşık 9 ay sonra mide bulantısı ve halsizlik şikayeti başlamış. Bu şikayetleri başladıktan yaklaşık 3 ay sonra başıboş köpek saldırı öyküsü olan hastanın ayağında oluşan döküntülü lezyonların Leishmania kökenli olabileceği söylenmiş. Bu arada yapılan tetkiklerde beyaz küre yüksekliği ve ultrasonda splenomegali saptanması üzerine hastaya ileri tetkik için hematoloji görüşü önerilmiş. Sömestr tatilinde Antalya'ya gelen hasta polikliniğimize başvurdu. Bilinen herhangi bir hastalığı olmayan hastanın B semptomları yoktu. Hastanın fizik muayenesinde Traube kapalıydı. Bunun dışında muayenede özellik yoktu. Periferik kan değerleri ve periferik yayma değerlendirmesi normaldi. Çekilen portal Doppler ultrasonda karaciğer sağ lob posteriorda 16 mm çapında, sol lob lateralde 1 cm çapında birkaç adet kist izlendi. Dalak boyutu 153x42 mm olarak izlendi. Dalak posteriorunda subkapsüler 2,5 cm çapında kistik lezyon saptandı. Bunun üzerine kist hidatik için istenen tetkikte 1/320 pozitiflik saptanınca hasta Enfeksiyon Hastalıkları kliniğine yönlendirildi.

Sonuç: Kist hidatik daha çok tarım ve hayvancılıkla uğraşan kişilerde görülmekle birlikte endemik bölgelerde yaşayan kişilerde meslekten bağımsız olarak izlenebilir. Burada bahsedilen hastanın ilk ultrasonunda karaciğerde herhangi bir bulgu tariflenmeyip izole dalak büyüklüğü mevcutken 3 ay sonra çekilen ikinci ultrasonda karaciğerde 1-1.5 cm boyutunda kistler ve dalakta da 2.5 cm çapında kist geliştiği görülmektedir. Bulantı gibi nonspesifik bulguların eşlik ettiği hastalarda dalak muayenesi dışında radyolojik görüntüleme bu hastada olduğu gibi taniya yönelik ek katkı verebilmektedir.

P10- T HÜCRELİ PROLENFOSİTİK LÖSEMİ VE FUNGAL ENFEKSİYON BİRLİKTELİĞİ

Ceren Özeler¹,Ayşe Hilal Eroğlu Küçükçıldiler²,Atakan Turgutkaya²,Ali Zahit Bolaman², İrfan Yavaşođlu²

¹Aydın Adnan Menderes Üniversitesi Tıp Fakültesi İç Hastalıkları Anabilim Dalı, ²Aydın Adnan Menderes Üniversitesi Tıp Fakültesi Hematoloji Bilim Dalı

Amaç: GİRİŞ T hücreli prolenfositik lösemi (T-PLL), olgun CD4+ T lenfositlerin çođalmasıyla karakterize nadir görülen agresif seyirli bir lenfositik lösemidir. Olgun lenfosit lösemilerinin %2'sini oluşturur. T-PLL'nin ortalama görölme yaşı 65 olup erkeklerde daha sık görölmektedir. Tanı anında hastalarda lenfositoz, anemi, trombositopeni, splenomegali, hepatomegali, lenfadenopati(LAP) ve deri lezyonları görülebilir. T-PLL tanılı hastalarda tanı anında enfeksiyon varlığı nadirdir ve bu durum çođunlukla nötropeni varlığı ile ilişkilidir.Bu durumda bile hastalarda bakteriyel enfeksiyonlar ön plandayken fungal enfeksiyonlar nadir görölür.Patogenezinde B lenfositlerin öne çıktığı lösemilerde ise humoral immün disregölasyon olması nedeniyle hastalarda tanı anında ve öncesinde enfeksiyonlar nispeten daha sık görölmektedir. Burada merkezimizde takip ettiđimiz tanı anında fungal akciđer enfeksiyonu olan bir T-PLL tanılı bir olgu sunulmaktadır.

Yöntem:

Bulgu: OLGU SUNUMU Altmış yedi yaşında bilinen hipertansiyon, diyabetes mellitus, romatoid artrit tanıları olan erkek hasta, kilo kaybı, kasık ve kol altında ele gelen kitle şikayeti ile başvurdu. Genel durumu orta ve soluk görünümdeki hastanın fizik muayenesinde aksiller ve inguinal bölgede 1.5 cm çapta multipl LAP'lar, kosta altı 6-7 cm olacak şekilde hepatomegali ve bilateral bazallerde solunum seslerinde azalma mevcuttu. Hastanın yapılan tetkiklerinde hemoglobin:11,5 gr/dl, lökosit:271 103/mkrL, nötrofil:15,09 103/µL, lenfosit:208 103 /µL, monosit:44,83 103 /µL ve plt:234 103/µL; AST:67 U/L, ALT:39 U/L, GGT:162 U/L, ALP:149 U/L, Kreatinin:1,29 mg/dL, Ürik asit:8,3 mg/dl ve LDH: 935 U/L olduđu göröldü. Çekilen bilgisayarlı tomografilerinde tüm vücutta yaygın LAP'lar ve hepatomegali göröldü. Periferik yaymasında matür lenfositler görülen hastaya kemik iliđi aspirasyon biyopsisi(KİAB) yapıldı. Mikroskopik incelemede lenfoid seride bir kısmı matür görünümlü, bir kısmı iri, nükleusları belirgin blastik görünümde hücreler göröldü. Flow sitometrisi CD43:%98, CD5:%97, CD27%97, TCR ab:%98, CD7:%89 ve CD3:%97 olarak sonuçlandı. KİAB patolojisi T prolenfositik lösemi/lenfoma tutulumu olarak sonuçlanan hastaya FCM(Fludarabin, Siklofosamid, Mitoksantron) protokolü başlandı. Lenfositozu sebat eden hastanın tedavisine endikasyon dışı onay alınarak venetoklaks eklendi. Kemoterapisinin 2. gününde, nötrofil/lenfosit oranı 0.12 olan hastanın hipotansifleşip desature olması üzerine çekilen HRCT'sinde bilateral akciđer alt lobda nodüler infiltrasyonlar, peribronşial kılflanmalar göröldü. Balgam kültüründe aspergillus üremesi olan hastaya göđüs hastalıkları tarafından bronkoskopi yapıldı ve alınan bronş lavajında da aspergillus üremesi olan hastaya vorikonazol başlandı. Hastanın aynı dönemde bakılan serum galaktomannan antijeni negatif olup bronş lavajında ise galaktomannan antijeni pozitif saptandı. Hastanın yatışında görülen IgG:5,82 g/L, IgM:0,29 g/L olan ve tedavi başlangıcında akciđer fungal enfeksiyon saptanan hastada immün yetmezlik düşünölerek genetik panel gönderildi ve sonucu bekleniyor. Hastaya IVIG profilaksisi başlandı. Yapılan takiplerinde sol elde kompartman sendromuna neden olan sellülit tablosu gelişen, kan kültüründe ESBL pozitif Escherichia coli saptanan ve CMV pnömonisi gelişen hasta sepsise bađlı olarak exitus oldu.

Sonuç: SONUÇ T-PLL nadir görülen bir lenfositik lösemi olmakla birlikte fungal enfeksiyonların tanı anında görölmesi beklenmez. Görölmesi halinde hastada altta yatan immün yetmezlik durumları akılda tutulmalıdır.

P11- NADİR BİR HASTALIK: GAUCHER HASTALIĞI

Sercan Atıcı¹, Filiz Vural²

¹Ege Üniversitesi Tıp Fakültesi Hastanesi İç Hastalıkları Ana Bilim Dalı, ²Ege Üniversitesi Tıp Fakültesi Hastanesi Hematoloji Bilim Dalı

Amaç: Gaucher hastalığı(GH) en sık görülen lizozomal depo hastalıklarından biridir. GH, hücre sel glükolipidlerin geri dönüşümünü etkileyen doğuştan gelen bir metabolizma hatasıdır. Kromozom 1q21'de yer alan glukoserebrosidaz 1 (GBA1) genindeki patojenik varyantlardan kaynaklanan, otozomal resesif geçişli bir hastalıktır GH, bir lizozomal enzim olan glukoserebrosidazın (GCase) eksikliğinden kaynaklanır. Etkilenen hastalarda, GCase eksikliği, makrofajların lizozomları içinde glukoserebrosit ve diğer glükolipidlerin birikmesine yol açar. GH'nın klinik belirtileri dalak, karaciğer, kemik iliği, kemik, kalp ve diğer dokularda/organlarda lipid yüklü makrofajların birikmesinden kaynaklanır. Bu nedenle, her hasta potansiyel olarak etkilenen tüm organ sistemlerinin kapsamlı bir ilk değerlendirmesinden geçmelidir. Bu vakada pansitopeni ile başvuran bir hastada var olan ek hastalıkları ile birlikte düşünüldüğünde aslında tanıya ışık tutan bir Gaucher vakası sunulmuştur.

Yöntem: Bu vakada pansitopeni ile başvuran bir hastada var olan ek hastalıkları ile birlikte düşünüldüğünde aslında tanıya ışık tutan bir Gaucher vakası sunulmuştur.

Bulgu: 63 yaşında kadın hasta bilinen 6 yıldır osteoporoz ve 3 yıldır kalp yetmezliği tanılı. 2 hafta önce kaplama diş takılması amacıyla yapılan diş tıraşlama işleminde başlayan diş etlerindeki kanamanın durdurulamaması sebebiyle diş merkeze başvurmuş. Hemogram tetkikinde trombosit sayısı 19.000/μL saptanınca hasta replasmanları yapılarak tarafımıza yönlendirilmiş. Gelişinde yapılan tetkiklerinde AST:16 U/L, ALT:9 U/L, ALP:81 U/L, GGT: 35 U/L, total bilirubin: 1.05 mg/dL, direkt bilirubin: 0.52 mg/dL, üre:37 mg/dL, kreatinin:0.55 mg/dL, Na:136 mEq/L, K: 3.4 mEq/L, Ca: 8.4 mg/dL, P: 3.63 mg/dL, Mg:1.64 mg/dL, CRP:5 mg/L, trombosit sayısı: 21.000/μL, hemogloblin: 8.9 g/dL, MCV: 96.5 Fl, lökosit: 2170/μL, retikülosit sayısı: 77000/μL, INR: 1.1, IgG: 19.69 g/L, IgA: 12.6 g/L, IgM:0.71 g/L, Serbest Kappa/Lambda oranı: 0.17, demir: 66 μg/dL, total demir bağlama kapasitesi: 322 μg/dL, ferritin: 672 μg/L, B12: 336 ng/L, folik asit: 11.3 μg/L Fizik muayenesinde tüm abdomeni doldurmuş masif hepatosplenomegali saptandı. Hastanın nörolojik muayenesi olağan saptandı. Tüm vücut görüntülemelerinde karaciğer 18 cm, dalak 20 cm saptandı. Ek olarak malignite lehine bir odak saptanmadı. Hastadan kemik dansitometrisi istendi. T Skorları sırasıyla femur boynu -3.7, lomber vertebra total -4.3 saptandı. Hastada pansitopeni tablosu olması sebebiyle kemik iliği aspirasyonu ve biyopsisi yapıldı. Aspirasyonunda kümeler halinde Gaucher hücreleri izlendi. Biyopsisinde sellülarite %40 dolayında olup, yer yer fokal odaklarda yoğunlaşmalar/gruplaşmalar oluşturan histiositik proliferasyon görüldü, histiositik hücrelerin sitoplazmaları geniş, şeffaf ve bazıları buruşturulmuş parşömen görünümünde izlendi. Hastadan enzim analizi istendi. Beta glikozidaz enzim aktivitesi düşük (0.5 nmol/mL/saat), kitotriozidaz aktivitesi yüksek (230 nmol/mL/saat) olarak bulundu. Hastaya enzim replasman tedavisi başlanarak hasta taburcu edildi.

Sonuç: GH birçok sistemi etkileyebilen bir hastalık olduğu için hastalıkta görülebilen semptomlar için klasik tanı yöntemleri ile bir sebep saptanamadığında nadir olan hastalıklar için ileri tetkiklere başvurmak gereklidir. Hastalık çeşitli organ tutulum yaptığı için multidisipliner bir yaklaşım önemlidir. GH, tedavi edilmezse ciddi şekilde etkilenen çocuklarda hızlı bir ilerleme gösterir, ancak daha hafif derecede etkilenen erişkinlerde vakamızda olduğu gibi daha sinsi bir seyir gösterebilir. Tedavi kararları, GH'nın belirtilerindeki, ciddiyetindeki, ilerlemesindeki değişkenlik nedeniyle hastaya göre uyarlanmalıdır. GH'li hastaların, plazma hücreli miyelom, hepatoselüler karsinom gibi diğer maligniteler dahil olmak üzere hematolojik malignite riskinde artış olduğu gösterildiği için takiplerde bu açıdan da değerlendirilmelidir.

P12- İMMÜN TROMBOSİTOPENİK PURPURA SEYRİNDE GÖRÜLEN SİSTEMİK LUPUS ERİTEMATOZUS VAKASI

**Merve Doğru Efgan¹,Denis Çetin²,Ajda Güneş²,Fahri Şahin²,Nur Akad Soyer²,
Mine Hekimgil³,Derya Demir³,Semiha Köroğlu⁴,Kenan Aksu⁴,Güray Saydam²**

¹Ege Üniversitesi Hastanesi İç Hastalıkları A.D., ²Ege Üniversitesi Hastanesi İç Hastalıkları A.D., Hematoloji B.D., ³Ege Üniversitesi Hastanesi Patoloji A.D., ⁴Ege Üniversitesi Hastanesi A.D., Romatoloji B.D.

Amaç: İmmün trombositopenik purpura (İTP), trombositlere karşı gelişen otoantikörlerin neden olduğu edinilmiş bir trombositopenidir. Primer İTP tetikleyici faktör olmaksızın gelişirken; sekonder İTP altta yatan hastalık veya tetikleyici faktör nedeniyle ortaya çıkar. Sekonder İTP'nin nedenleri arasında kronik lenfositik lösemi (KLL), sistemik lupus eritematozus (SLE), Antifosfolipid sendromu (APS), enfeksiyonlar, aşılarda ve ilaçlar yer alır. İTP'nin klinik bulguları arasında halsizlik, yorgunluk ve peteşi, purpura, epistaksis gibi kanama belirtileri bulunur. Nadiren tromboz gelişebilir. SLE'ye bağlı İTP, otoantikör üretimi, kemik iliği disfonksiyonu, kompleman aktivasyonu ve antifosfolipid antikörleri gibi mekanizmalarla trombositopeniye neden olur. Tedavide ilk basamak kortikosteroidlerdir. Akut kanamalarda intravenöz immüno globulin (IVIG) kullanılabilir. Steroide dirençli hastalarda immünsüpresif ilaçlar, trombopoetin reseptör agonistleri ve splenektomi düşünülebilir.

Yöntem: Bu vaka sunumunda ITP tanısıyla izlenen; başlangıçta otoantikörleri negatifken takiplerinde SLE tanısı alan, trombositopeniye bağlı kanama ve trombosit işlev bozukluğuna bağlı trombozun birlikte görüldüğü hastamızı aktaracağız.

Bulgu: 66 yaşında erkek hasta hematüri ile başvurması ve trombositopeni saptanması nedeniyle yatırıldı. Özgeçmişinde İTP, Kronik Obstrüktif Akciğer Hastalığı (KOAH), Diyabetes Mellitus (DM) ve Kalp Yetmezliği (KY) tanıları mevcuttu. İTP tanısını 2009'da aldığı IVIG/prednol tedavisi ile izlenip 2014'te splenektomi uygulandığı, post-op steroid tedavisi ile yeterli yanıt alınamaması üzerine azatiyopyrin kullandığı öğrenildi. 2019'da yapılan tetkiklerinde ANA:(granüler :1/80,nukleolar :1/160,sitoplazmik :1/80),Anti-dsDNA (Crithidia, IFA):negatif, C3 normal,C4 düşük idi. 2021-2023 yılları arasında takiplerini bırakan hasta tarafımıza hematüri ile başvurdu. IVIG ve steroid tedavilerine rağmen dirençli trombositopenisi olması nedeniyle eltrombopag başlandı. Ancak hastanın kanamaları devam etti. Hastaya kemik iliği biyopsi yapıldı; patolojisi displastik değişiklikler gösteren hipersellüler kemik iliği olarak raporlandı. İmmünolojik açıdan tetkik edildi; ANA:1:320 Homojen,1:80 Sitoplazmik. ANCA:Negatif. Anti-Ro:54 (<10) ,Anti-La:4 (<10),Anti-Ds DNA:Negatif, APS antikörleri negatif saptandı; SLE tanısıyla Rituksimab tedavisi başlandı. Servis izleminde düşme sonrası bilincinde gerileme nedeniyle entübe edilip yoğun bakım izlemine alındı. Kontrastsız Kranial BT'de sağ talamustan başlayan bilateral 3 ve 4 ventriküllere açılan massif kanama, Kranial BT anjiyografide Bilateral orta serebral arterlerin (MCA) total oklüde olduğu görüldü. Hastaya ilgili branşlar tarafından cerrahi işlem planlanmadı; takiplerinde exitus ile sonuçlandı.

Sonuç: Tartışma: SLE sekonder ITP'nin bilinen en önemli sebeplerindendir. ITP'li hastalarda normal popülasyona kıyasla daha yüksek oranda SLE gelişebileceği ve ITP'li hastaların SLE gelişimi açısından izlenmesi gerektiği daha önceki çalışmalarda bildirilmiştir. Ayrıca ANA pozitif primer ITP hastalarının, ANA negatif ITP hastalarına kıyasla SLE geliştirme riskinin 48 kat daha yüksek olduğu bulunmuştur. Bu olguda, hastanın yıllar içinde SLE otoantikörlerinin pozitif hale gelmesi, otoimmün sürecin ilerleyici doğasını vurgulamaktadır. Kortikosteroid, IVIG ve eltrombopag gibi tedavilere rağmen trombosit değerlerinde düzelme olmaması, altta yatan otoimmün sürecin kontrol altına alınmadığını düşündürmektedir. SLE ile ilişkili ITP hastalarında trombotik ve hemorajik komplikasyonların birlikte görülebileceği bilinmektedir. Daha önce ITP tanılı hastaların pulmoner tromboemboli ile başvurabildiği bildirilmiştir. APS birlikteliği bu hastalarda tromboz riskini arttırabilirken, düşük trombosit sayıları kanama riskini arttırmaktadır. Bu olguda, her iki durumun eş zamanlı gelişmesi, hastalığın yönetimini daha da karmaşık hale getirmiştir. Sonuç: Otoimmün hastalıklarla ilişkili trombositopeni vakalarında, erken immünolojik değerlendirme ve sekonder nedenlerin dışlanması önem taşımaktadır. İmmünsüpresif tedavilerin zamanında başlanması ve APS gibi ek risk faktörlerinin değerlendirilmesi,

mortaliteyi azaltmada kritik rol oynayabilir. Bu olgu, ITP'nin seyrinde SLE gelişebileceğini ve trombotik olayların da göz önünde bulundurulması gerektiğini vurgulamaktadır.

P13- PANKREATİTLE PREZENTE OLAN DİFFÜZ BÜYÜK B HÜCRELİ LENFOMA OLGUSU

Salih Özmen¹

¹Akdeniz Üniversitesi Tıp Fakültesi Hastanesi

Amaç: Diffüz büyük B hücreli lenfoma (DBBHL), Non-Hodgkin Lenfoma (NHL) vakalarının yaklaşık %25'ini oluşturan en yaygın histolojik alt tipidir. DBBHL olgun B hücresinden kaynaklanır. Vakaların %40'ına kadarında hastalık ektranodal ekstramedüller dokularda ortaya çıkar. Birincil ektranodal hastalığın en yaygın yeri gastrointestinal sistemdir. DBBHL'ler agresif ancak kür şansı olan malignitelerdir. Özellikle sınırlı hastalığı olanlarda kür şansı yüksektir ve 5 yıllık progresyonsuz sağkalım (PFS) %80 ila %85'tir; ileri evre hastalığı olanlarda ise 5 yıllık PFS yaklaşık %50'dir. Bu bildiride, pankreatit kliniği ile prezente olan DBBHL tanısı alan bir olgu sunulmaktadır.

Yöntem:

Bulgu: 34 yaş kadın hasta karın ağrısı, kabızlık, bulantı-kusma, halsizlik şikayeti ile acil servise başvuruyor. Hastanın son 2.5 ayda 25 kilogram kaybı mevcuttu. Bilinen hipotiroidisi mevcuttu. 8 yıl önce kolelitiazis nedeniyle ercp öyküsü ve kolesistektomi öyküsü mevcuttu. Düzenli olarak ursodeoksikolik asit ve levotiroksin kullanmaktaydı. Soygeçmişinde bir özellik yoktu. Fizik muayenesinde epigastrik hassasiyeti mevcuttu. Tetkiklerinde hemoglobin 7,9 g/dL lökosit 7,15 BIN/mm³ trombosit 378 BIN/mm³ notrofil 5,15 BIN/mm³ lenfosit 1,30BIN/mm³ monosit 0,61BIN/mm³ crp:128 alkalen fosfataz :231 ggt:174 ldh:782 t.bil:0.35 lipaz:271 Yapılan ultrasonda koledok normaldi, intrahepatik safra yolları minimal dilate saptandı. Pankreatit ön tanısıyla gastroenteroloji kliniğine yatışı yapıldıktan sonra lipaz yüksekliğine yönelik yapılan bilgisayarlı tomografide anterior mediastende 40x90 mm ölçülen yumuşak doku dansitesi (lenfoprolatif hastalık?, timoma?). Hepatik ve bilateral renal hipodens lezyonlar (lenfoma tutulumu?) tespit edildi. Periferik yaymasında tanısal bulgu yoktu. Tanısal açıdan genel cerrahi tarafından batın içi lenf nodu ve jejenumdan eksizyonel biyopsi yapıldı. Patoloji raporu: CD20 pozitif B hücreli Lenfoma (CD10 neg, BCL-6 poz, MUM-1 poz) şeklinde sonuçlandı. Eş zamanlı kemik iliği tutulumu açısından kemik iliği biyopsisi yapıldı. Derece 3 retiküler fibrozis, CD20 fokal olarak boyanan, koagülasyon nekrozu gösteren neoplastik lenfoid hücre infiltrasyonu içeren hipersellüler kemik iliği şeklinde raporlandı.

Sonuç: Lenfomalar ekstramedüller organ tutulumu ile prezente olabilir. DBBHL'li hastalar genellikle hızla büyüyen semptomatik kitle, çoğunlukla boyun veya karında nodüler büyüme veya primer mediastinal büyük B hücreli lenfoma durumunda mediastinal şikayetlerle gelirler, ancak vücudun herhangi bir yerinde kitle lezyonu olarak da görülebilirler. Bizim olgumuzda lipaz yüksekliği ve karın ağrısının persiste etmesi ileri tetkik ihtiyacını ortaya çıkarmış ve yapılan tetkikler sonucunda lenfomanın pankreatik infiltrasyonunun varlığı tespit edilmiştir. Bu olgu yeterli ve doğru sürede verilen doğru tedaviye rağmen dirençli olan vakalarda altta yatan başka bir patoloji varlığının araştırılması gerekliliğini göstermesi açısından aydınlatıcı ve yol gösterici olmuştur.

P14- VULVA VE SANTRAL SİNİR SİSTEMİ TUTULUMUYLA PREZENTE OLAN LANGERHANS HÜCRELİ HİSTİYOSİTOZ, NADİR GÖRÜLEN BİR OLGU SUNUMU

**Gürsel Kavlak¹, Nigar Abdullayeva², Ajda Güneş³, Mehmet Yiğit⁴, Lütfiye Füsun Saygılı⁴,
Ömer Kitiş⁵, Banu Yaman⁶, Nur Akad Soyer³, Fahri Şahin³**

¹Ege Üniversitesi Tıp Fakültesi İç Hastalıkları Anabilim Dalı, ²Dr. Abdurrahman Yurtaslan Ankara Onkoloji Eğitim ve Araştırma Hastanesi Hematoloji Bilim Dalı, ³Ege Üniversitesi Tıp Fakültesi Hematoloji Bilim Dalı, ⁴Ege Üniversitesi Tıp Fakültesi Endokrinoloji Bilim Dalı, ⁵Ege Üniversitesi Tıp Fakültesi Radyoloji Anabilim Dalı, ⁶Ege Üniversitesi Tıp Fakültesi Tıbbi Patoloji Anabilim Dalı

Amaç: Çocukluk çağında (1- 3 yaş) daha yaygın görülen Langerhans hücreli histiyositoz(LHH), morfolojik ve immünofenotipik olarak Langerhans hücrelerine benzeyen hücrelerin klonal proliferasyonu seyreden hastalıktır. Nodal ve en sık olarak kemik tutulumu şeklinde ekstranodal bölgeleri tutabilmektedir. İmmünofenotipik olarak lezyondaki hücreler CD1a, Langerin (CD207), S100, CD68, siklin D1, BRAF(yaklaşık %50 vakada) pozitif boyanmaktadır. Tek bölgeyi tutan hastalık genellikle iyi bir prognozla, multisistem ve multifokal hastalık kötü prognozla ilişkilidir.

Yöntem: Beraberliği nadir görülen vulva ve santral sinir sistemi tutulumu(SSS) saptadığımız hastaya yaklaşımımızı sunmayı hedefledik.

Bulgu: 71 yaşında koroner arter hastalığı, diyabetes mellitus ve hipertansiyon tanıları olan kadın hasta; sol inguinal alanda, labiofemoral sulkusta, vulva ve vajen girişine kadar uzanan yaygın verrüköz ve ülsere cilt lezyonu nedeniyle tetkik edilmiş. Tru-cut biyopsi dokusunda izlenen dermal neoplastik hücrelerde; S100, CD1a, Langerin yaygın pozitif, BRAF V600E negatif saptanmıştır. Hastaya bu bulgularla LHH tanısı konuldu. Öyküsünde hastanın 5 ay içinde 7 kilogram kaybı olduğu, sık sık kabızlık yaşadığı ve günde 15 kez idrara çıktığı, çok su içtiği öğrenildi. Tetkiklerinde idrar dansitesinde düşüklük, postmenopozal olmasına rağmen FSH ve LH düşüklüğü, GH ve IGF-1 düşüklüğü ve prolaktin yüksekliği nedeniyle hipofizer tutulum açısından tarandı. Hipofizer Manyetik-Rezonans görüntülemesinde 'Bright Spot' yokluğuna eşlik eden hipofiz sap kalınlaşması görülmesi üzerine nörohipofiz, stalk ve hipotalamus düzeyindeki bulgular LHH santral sinir sistemi tutulumuyla uyumlu bulundu. Sistemik tarama açısından yapılan Pozitron Emisyon Tomografide genital bölgede primer lezyon alanında artmış FDG tutulumu, sol inguinal bölgede kortikal kalınlaşma gösteren şüpheli bir lenf nodu, sol tibia proksimalinde şüpheli periferi sklerotik özellikte düzensiz hipodens lezyon, sağ akciğerde nodül ve tiroid bezi her iki lobunda diffüz özellikte hipermetabolik görünüm saptandı. Sağ humerus proksimalinde ve bilateral iliak kemikte izlenen diğer litik/hipodens lezyonlarda FDG tutulumu saptanmadı. Hastanın kemik iliği aspirasyon biyopsisi yapıldı ve normosellüler olarak izlendi. Hormonal panel endokrinoloji tarafından değerlendirildi; hipotalamo-hipofizer tutulumla bağlı santral diyabetes insipidus saptandı ve FT4 düşüklüğüne yeterli TSH yanıtı olmadığı için tedavisi Levotiroksin, Hidrokortizon ve Desmopressin olacak şekilde düzenlendi. Desmopressin ile poliüri ve polidipsi yakınmalarında gerileme görüldü. LHH multisistem tutulumu nedeniyle hastaya Metotreksat ve Sitarabin kombinasyon kemoterapi rejimi planlandı. Hastanın kliniğimizde hematoloji ve endokrinoloji polikliniklerinde takibi devam etmektedir.

Sonuç: Kadınlarda genito-üriner bölgenin LHH'si nadir görülmektedir. Hastalık tutulumu; vulva, vajen, serviks, endometrium ve overleri içerebilir. Eşlik eden oral mukoza, deri tutulumu ve SSS gibi diğer çoklu organ tutulumları her yaşta görülebilir fakat erken yetişkinlikte daha sık rastlanmaktadır. Bu bölgedeki birçok neoplazi inflamatuvar veya enfeksiyöz patolojiyi taklit edebilir. Kronik ve tekrarlayan vulvar lezyonlarda biyopsi ile moleküler inceleme; BRAF gibi MAPK yolu gen mutasyonlarını saptamaya olanak sağlar. Multisistem tutulumunu ekarte etmek için PET-BT ve kemik iliği biyopsisi yapılmalıdır. Tedavi seçenekleri arasında cerrahi, radyoterapi, kemoterapi, hedefe yönelik tedaviler ve topikal tedaviler bulunmaktadır. Sonuç olarak olgumuzda olduğu gibi kronik ve tekrarlayan vulvar lezyonlarla başvuran hastalarda LHH akılda tutulmalı ve bir kez tanısı konunca sistemik tutulum açısından tarama yapılmalı ve hastalığın tedavisi bireyselleştirilmelidir.

P15- YOĞUN ADET KANAMALARI İLE BAŞVURAN BİR HASTADA BEKLENMEYEN HEMOKROMATOZİS TANISI: VAKA SUNUMU

Nur Düzen Ofilas¹

¹Van Yüzüncü Yıl Üniversitesi Tıp Fakültesi İç Hastalıkları Anabilim Dalı

Amaç : Demir eksikliği anemisi (DEA), yoğun menstrüel kanamaları olan kadın hastalarda sık görülen bir durumdur. Ancak, ferritin seviyesinin beklenenden daha yüksek olması, altta yatan farklı bir patolojiyi düşündürülebilir. Burada, rutin tetkiklerle DEA tanısı alan ancak genetik testler sonucunda herediter hemokromatozis (HH) tanısı alan bir olguyu sunuyoruz.

Yöntem: Olgu Sunumu: 36 yaşında kadın hasta halsizlik, yorgunluk, üşüme ve iştahsızlık şikayetleri ile başvurdu. Özgeçmişinde dikkat çeken özellik yoğun menstrüel kanamalar olup başka bilinen ek hastalığı yoktu. Ailesel öykü sorgulandığında annesinde de yoğun menstrüel kanamalar ve demir eksikliği olduğu öğrenildi. Hasta, günlük olarak 2 bardak demli çay ve 2 fincan filtre kahve tüketmekteydi. Yapılan tetkiklerinde hemoglobin ve serum demir seviyeleri düşük saptandı, demir bağlama kapasitesi artmıştı. Ancak, ferritin seviyesi beklenenden daha yüksek bulundu. Hastada inflamatuvar bir durum veya enfeksiyon saptanmadı. Ferritin yüksekliği yapan nedenlerin dışlanması amacıyla kronik inflamatuvar hastalıklar, aşırı alkol tüketimi, Tip 2 diyabet, hipertiroidi, lösemi ve hepatit C gibi olası etiyolojiler açısından detaylı ayırıcı tanı değerlendirilmesi yapıldı ancak herhangi bir neden saptanmadı. Genetik testler sonucunda hastada C282Y mutasyonu heterozigot olarak tespit edildi ve herediter hemokromatozis tanısı konuldu.

Bulgu: hb:10.5 g/dL, Serum Demir:8µg/dL, Demir Bağlama Kapasitesi (TIBC) 300 µg/dL, Transferrin Doygunluğu:%2,67, Ferritin:280 ng/mL, Sedimentasyon:10 mm/saat, CRP:0.5 mg/L

Sonuç: Herediter hemokromatozis, genellikle demir yüklenmesi ile karakterizedir ve çoğunlukla hipermenore gibi kronik kan kaybı ile birlikte görülmez. Ancak, bazı heterozigot bireylerde farklı mutasyon kombinasyonları demir metabolizmasını etkileyebilir. Bu vakada, rutin tetkikler sırasında beklenenden yüksek ferritin seviyesi, altta yatan HH'nin tespit edilmesini sağlamıştır. Bu tür hastalarda genetik testlerin erken dönemde değerlendirilmesi önemlidir. Sonuç: Demir eksikliği anemisi ile başvuran hastalarda yalnızca hemoglobin ve serum demir düzeylerine odaklanmak yanıltıcı olabilir. Ferritin seviyesi, beklenenden yüksek olduğunda herediter hemokromatozis gibi genetik durumlar akılda tutulmalıdır. Özellikle ailesel öykü varlığında genetik testlerin yapılması, tanıyı erkenden koymak ve uygun takip ile komplikasyonları önlemek açısından kritik önem taşımaktadır.

P16- KIZ KARDEŞLERDE KLL VE MONOKLONAL B LENFOSİTOZ BİRLİKTELİĞİ; OLGU SUNUMU

Derya Urhan¹, Tuğba Karaçamlı¹, Ozan Salim¹

¹Akdeniz Üniversitesi Hastanesi

Amaç : Kronik lenfositik lösemi (KLL)/küçük lenfositik lenfoma (SLL) monoklonal B lenfositlerin artışı ile karakterize B hücreli kökenli neoplazmlardır. Hastalık kanda ortaya çıktığında KLL, nodal tutulumla prezente olduğunda ise SLL olarak adlandırılmaktadır. KLL batı ülkelerinde en sık görülen lösemidir ve ABD’de tüm lösemilerin %25-35’ini oluşturmaktadır. Etiyolojide genetik ve çevresel faktörlerin rol oynadığına dair çalışmalar vardır ancak herhangi bir etken ile ilişkisi tam olarak kanıtlanmamıştır. Yapılan aile çalışmaları, KLL hastalarının aile üyelerinde diğer hematolojik malignitelerin daha yüksek sıklıkta görüldüğünü ortaya koymuştur. KLL’li hastaların birinci derece akrabalarında akım sitometri ile yapılan bir çalışmada monoklonal B hücreli lenfositoz (MBL) görülme oranı %17 bulunmuştur.(3) MBL; başka hastalık belirtisi olmaksızın en az 3 ay boyunca kanda 5000 /mikrol’yi aşmayan klonal B lenfosit artışı ile karakterize bir hastalıktır. Hem ailevi hem sporadik KLL vakalarının akrabalarında daha yüksek MBL görülme riski vardır.

Yöntem:

Bulgu: Olgu 61 yaşında kadın hasta, 2 yıldır mevcut olan ve rastlantısal saptanan asemptomatik lenfositoz nedeniyle hematoloji polikliniğinde değerlendirildi. Özgeçmişinde diyabetes mellitus ve papiller tiroid kanseri öyküleri mevcuttu. Fizik muayenesinde lenfadenopati veya hepatosplenomegali izlenmedi. Başvuruda Hb: 14,1 g/dL, Plt: 272.000/uL, Wbc: 19240/ uL, Lenfosit: 13530/ uL, CRP: 11 mg/L, beta-2 mikroglobulin:1,7, LDH:133 U/L, ürik asit:5,7 mg/dL; periferik kan yaymasında küçük olgun lenfositlerin arttığı ve aralarda ezilmiş lenfositlerin olduğu görüldü. Akım sitometrik analizde sayıca artmış olan bu lenfositlerin CD5+, CD19+, CD23+, CD200+ olduğu görüldü. Erken evre KLL tanısı alan hastada Tp53 mutasyonu negatif idi. IgG, IgM düzeyleri normal serum IgA düzeyi hafif düşük olarak sonuçlandı. Tedavi endikasyonu olmayan hasta 3 aylık periyotlarla izleme alındı. 3 yıllık izlemde hastalık progresyonu gözlenmedi. Tanıdan yaklaşık 2,5 yıl sonra hastanın 71 yaşındaki kız kardeşi benzer şekilde rastlantısal saptanan asemptomatik lenfositoz nedeniyle tetkik edildi. Başvurudaki fizik muayenesinde lenfadenopati ve hepatosplenomegali izlenmedi. Hb: 13,5 g/dL, Plt: 260.000/uL, Wbc: 9690/ uL, Lenfosit: 4830/ uL, beta-2 mikroglobulin:1,8, LDH:257 U/L, ürik asit:5,3 mg/dL idi. Periferik yaymada küçük olgun lenfositlerin ılımlı düzeyde arttığı görüldü. İmmüfenotiplemede tüm lenfositlerin %25’inin CD5+, CD19+, CD23+, CD200+ olduğu görüldü. IgG, IgA, IgM düzeyleri normal olarak sonuçlandı. Tedavi endikasyonu olmayan KLL-tipi MBL tanısı alan hasta izleme alındı. 1 yılın sonunda hastalık progresyonu izlenmedi.

Sonuç: Sonuç KLL ve MBL’nin etiyolojileri tam aydınlatılamamış olsa da yapılan çalışmalar aynı ailenin bireylerinde bu iki hastalığın görülme riskinin artmış olduğunu ortaya koymaktadır. Bu nedenle MBL, familial KLL gelişiminde bir risk faktörü olarak kabul edilebilmektedir. Olgumuz birinci derece akrabalı olan iki kadın hastada KLL-MBL ilişkisini vurgulamaktadır.

P17- KONJENİTAL TROMBOSİTOPENİNİN NADİR BİR NEDENİ: HETEROZİGOT TAR MUTASYONU

Sait Emir Şahin¹, Ceren Çevik², Volkan Karakuş¹

¹Antalya Eğitim ve Araştırma Hastanesi, ²Karabük Eğitim ve Araştırma Hastanesi

Amaç: İzole trombositopenili 59 yaşında kadın hasta özgeçmişinde hipertansiyon nedenli olmesartan, hidroklorotiyazid, diyabet nedenli metformin, hipotiroidi nedenli levotriksin kullanmaktaydı..ve 20 yıldır izole trombositopeni takip edilmekteydi. Periferik yayması da makrotrombositopeni ile uyumlu olan hastanın fizik muayenesi normaldi. Biyokimyasında ve hemogramında trombositopeni dışında patolojik değeri yoktu. Çekilen abdomen ultrasonda patolojik bulgu saptanmadı. Kemik iliği biyopsisinde, megakaryositer seri sayıca hafif azalmış olup seyrek mikromegaformlar saptandı. Kemik iliğinden gönderilen FISH panelinde (EGR-1/D5S721.D5S23,CEP8, MLL,TP53,CEP7) mutasyon saptanmadı.

Yöntem: Bunun üzerine konjenital trombositopeni etiyojisini aydınlatmak açısından WES (Tüm Ekzom Sekanslama) ile konjenital trombositopeni paneli çalışıldı.

Bulgu: Bu panelde RBM8A geninin 5'UTR bölgesinde heterozigot mutasyon saptandı.

Sonuç: Bu gen literatürde de belirtilen Trombositopeni Absent Radius (TAR) Sendromu kliniği ile ilişkili bir mutasyondur ve Y14 adı verilen bir ekzon bağlantı kompleksi/mRNA bağlayıcı bir protein kodlar. Otozomal resesif aktarılan bu hastalık için heterozigot mutasyonu olan bireyler, hastalığın fenotipik özelliklerini hafif/orta klinik bulgularla birlikte gösterebilmektedir. Embriyolojik çalışmalar RBM8A gen ürününün WNT/PCP (planar hücre polaritesi) sinyal yolağını etkileyerek lateral plak mezoderminin mimarisini bozduğu saptamıştır. Bu sebeple TAR sendromunda kardiyovasküler, lokomotor, hematopoetik sistem anomalileri olmaktadır. Bilateral çekilen ön kol grafilerinde radiusu mevcut olan hastamızda bu gendeki heterozigot mutasyon hipomorfik bir allel oluşumuna sebep olmuş olup TAR sendromunun fenotipik özelliklerinin silik oluşmasına vesile olmuştur. Hastanın kanama/tromboz öyküsü olmaması ve PLT sayısı öyküsünde hiç 30000 altına düşmemesi nedenli medikal tedavisiz yakın takibe alındı. Bu vakamız, RBM8A heterozigot mutasyonunun klinik yansımalarını daha iyi anlamak için genetik analizlerin önemini ortaya koymakta birlikte, trombositopeni etiyojileri arasında yer almayan genetik nedenlerin dikkate alınması gerektiğini göstermektedir. Literatürde RBM8A heterozigot mutasyonunun hematolojik fenotipi üzerindeki etkilerini belirten yayınlar sınırlıdır. Gelecekte yapılacak geniş çaplı genetik çalışmalar, RBM8A mutasyonlarının trombosit üretimi ve fonksiyonu üzerindeki etkilerini daha iyi anlamamıza yardımcı olabilir.

P18- GENÇ OLGUDA BİRLİKTELİĞİ NADİR GÖRÜLEN KRONİK LENFOSİTİK LÖSEMİ VE POLİSTEMİA VERA

Tuğba Karaçamlı¹, Derya Urhan¹, Ozan Salim¹

¹Akdeniz Üniversitesi Tıp Fakültesi

Amaç: Giriş: Kronik lenfositik lösemi (KLL); kanda, kemik iliğinde ve sekonder lenfatik organlarda CD5, CD19 ve CD23 ekspresyona eden monoklonal olgun B lenfositlerin artışıyla karakterizedir. En yaygın görülen lösemi tipidir ve ortalama 70 yaş civarında ortaya çıkmaktadır. Hastalar genelde lökositoz ile presente olmakta; ateş, kilo kaybı, gece terlemesi, lenfadenopati, hepatomegali ve splenomegali eşlik edebilmektedir [1]. Polistemia vera (PV); yaygın görülen kronik miyeloproliferatif bir neoplazmdir. PV'nin ortanca görülme yaşı 65'tir. Klinikte daha çok hemoglobin ve hematokrit yüksekliği nedeniyle rastlantısal olarak saptanmakla birlikte hastaların baş ağrısı, eritromelalji, hipertansiyon, tromboz, tinnitus ve pruritus gibi semptomları olabilmektedir. KLL ve PV birlikteliği olan genç bir olgu sunumu amaçlanmıştır [2], [3].

Yöntem:

Bulgu: Olgu: 45 yaş erkek hasta hematoloji polikliniğinde asemptomatik lökositoz ve lenfositoz nedenli yapılan incelemeler sonucunda kronik lenfositik lösemi tanısı almıştır. Özgeçmişinde bilinen hastalığı ve kullandığı ilacı yoktu. Hastanın tanı anında hemoglobin 16,5 g/dL, lökosit 56130/mm³, lenfosit 43900/mm³, nötrofil 8480/mm³, monosit 3400/mm³, platelet sayısı 358000/mm³, C-reaktif protein (CRP 0-5) <0.6 mg/dL, laktat dehidrojenaz (LDH 135-225) 212 U/L'ydi. Periferik yaymasında; küçük olgun lenfosit sayısı artmış ve yer yer ezilmiş lenfositler olduğu görüldü. Akım sitometride artmış olan lenfositlerin CD5+, CD19+, CD23+, CD200+ olduğu görüldü. İmmünoglobulin A (IgA 0.7-4) 1.74 g/L, immünoglobulin M (IgM 0.4-2.3) A21 0.26 g/L, immünoglobulin G (IgG 7-16) 8.5 g/L'ydi ve protein elektroforezinde M piki yoktu. Periferik kandan fluorescence in situ hibridizasyon (FISH) yöntemiyle bakılan 17p delesyonu (Tp53 mutasyonu) negatif olarak saptandı. Hepatosplenomegali ve lenfadenopati bulguları olmadığından asemptomatik olması üzerine erken evre KLL olarak izleme alındı. Hasta takiplerinde hemoglobin seviyesi >16.5 g/dL ve hematokrit >%49 üzerinde seyretti, gönderilen eritropoetin (4.3-29) değeri 2.89 mIU/mL olarak düşük saptandı. Periferik kandan bakılan JAK2p.V617F (c.1849G>T) mutasyonu saptandı. Hemoglobin düzeyi en çok 17.4 g/dL, hematokrit ise %53.9 olarak görüldü. Hastanın güncel hemogram parametreleri; hemoglobin 17,4 g/dL, hematokrit %52,6, lökosit 25340/mm³, lenfosit 15020/mm³, nötrofil 8310/mm³, monosit 1690/mm³, platelet 285000/mm³ idi. Tromboemboli öyküsü olmayan asemptomatik hasta asetilsalisilik asit ile izleme alındı.

Sonuç: Sonuç: KLL ve PV birlikteliğinin nedeni bilinmemektedir. KLL; polistemia vera, esansiyel trombositemi ve primer myelofibrozis gibi miyeloproliferatif hastalıklarla nadir olarak birlikte görülür. Literatürde bildirilen az sayıda olgu vardır. Kaynakça [1] N. Chiorazzi, S. S. Chen, and K. R. Rai, "Chronic Lymphocytic Leukemia," Cold Spring Harb Perspect Med, vol. 11, no. 2, p. a035220 [2] A. Tefferi and T. Barbui, "Polycythemia vera: 2024 update on diagnosis, risk-stratification, and management," Am J Hematol, vol. 98, no. 9, pp. 1465–1487, Sep. 2023 [3] A. Tefferi et al., "Survival and prognosis among 1545 patients with contemporary polycythemia vera: an international study," Leukemia, vol. 27, no. 9, pp. 1874–1881, Sep. 2013

P19- DERİN MOLEKÜLER YANIT VEREN KRONİK MİYELOİD LÖSEMİ HASTALARINDA KROMATİN YENİDEN DÜZENLENMESİ VE ANORMAL EPİGENETİK DEĞİŞİKLİKLERİN ETKİSİ

Maryam Sabour Takanlou¹, Leila Sabour Takanlou¹, Güray Saydam², Çığır Biray Avcı¹, Zehra Narlı Özdemir³, Fatma Keklik Karadağ³, Zehra Akşit⁴, Veysel Ürün³, Osman İlhan⁵

¹Ege Üniversitesi, Tıp Fakültesi, Tıbbi Biyoloji AD, İzmir, ²Ege Üniversitesi, Tıp Fakültesi, Hematoloji AD, İzmir, ³İzmir Şehir Hastanesi Hematoloji Kliniği, ⁴Ege Üniversitesi Tıp Fakültesi Tıp Fakültesi Hematoloji Bilim Dalı, ⁵Lokman Hekim Üniversitesi Tıp Fakültesi Hematoloji Bilim Dalı

Amaç: Amaç: Kronik miyeloid lösemi (KML) hastalarında tirozin kinaz inhibitörü (TKİ) tedavileri ile normal yaşam süresi hedeflenmekte iken günümüzde tedavisiz remisyon hedefine dair çalışmalar sürmektedir. TKİ ile kanser hücrelerinde otofaji gelişiminin tetiklendiği ve imatinib mesilatın BCR-ABL ekspresyon etmeyen hücrelerde sitoprotektif etkisinin olduğu gösterilmiştir. Çalışmamızda TKİ ile derin moleküler yanıt ve yeni tanı almış KML hastalarında otofajinin etkisi araştırılması amaçlanmıştır. Kromatin yapısının modifikasyonu, kromatin yeniden şekillendirmede ve kromatinin internükleozomal aralığını düzenlemede yer alan faktörler tarafından DNA replikasyonu, transkripsiyonu ve DNA onarımı gibi birçok süreç için önemli bir düzenleyici mekanizmadır. Kromatinin modülasyonu hücrel çöğalma için kritiktir ve kromatin yapısının değişiminin kanseri hücrelerinde gözlemlenmesi şaşırtıcı değildir. Epigenetik değişiklikler çocukluk çağı akut miyeloid lösemisinde lökomogeneze katkıda bulunur ve bu nedenle potansiyel tedavi stratejileri açısından ilgi çekicidir. Bu çalışmada, TKİ'ler ile tedavisi gören KML hastalarda kromatin yeniden düzenlenmesi ve anormal epigenetik değişikliklerin rolünü araştırmayı planladık ve gerçekleştirdik.

Yöntem : Gereç ve Yöntemler: Çalışmamıza İzmir Şehir Hastanesi ve Ege Üniversitesi Hastanesi katılmıştır. Yeni tanı KML hastaları ile imatinib, dasatinib ve nilotinib tedavileri kullanırken en az iki yıldır DMY sağlanmış olan hastaların çevresel kan örneklerinde kromatin yeniden düzenlenmesi ve anormal epigenetik değişikliklerin oluşum mekanizmasında ve regülasyonunda görevli genin ekspresyon analizi qRT-PCR yöntemi ile araştırılmıştır.

Bulgu: Bulgular: Çalışmaya 5 yeni tanı KML, 7 imatinib, 5 dasatinib, 5 nilotinib alan toplam 22 KML hastası dahil edilmiştir. 14 erkek, 8 kadın hastanın ortanca yaşı 46,5 yıldır. Yeni tanı olmayan hastaların hepsi <50 yaş, TKİ tedavisi altında >2 yıldır DMY ile izlenen ek hastalığı ve TKİ dışı ilaç kullanımı olmayan hastalardır. Yeni tanı hastaların ortanca BCR::ABL1IS değeri %99 (30,6-194) saptanmıştır. Ortanca DMY süresi 65 ay (24-300) olup, toplam TKİ maruziyet süresi 104,2 aydır (29,8-347,3). DMY süresi açısından TKİ'ler arasında fark yoktu (p>0.05). Hastaların 20 (%90,9) tanesi düşük EUTOS-ELTS risk grubunda, 1 (%4,5) orta, 1 (%4,5) yüksek risk grubundaydı. kromatin yeniden düzenlenmesi ve epigenetik regülasyonla ilişkili genlerin, Dasatinib, İmatinib ve Nilotinib tedavilerine verdiği yanıtları göstermektedir: INO80, Dasatinib ile hafif baskılanmış (-1.65), ancak İmatinib (3.30) ve Nilotinib (2.27) ile yukarı regüle olmuştur. CHD1, Dasatinib ile baskılanmış (-1.91), ancak İmatinib (18.64) ve Nilotinib (8.54) ile güçlü şekilde aktive olmuştur. CHD2, Dasatinib ile hafif yukarı regüle (1.26), ancak İmatinib (-1.32) ve Nilotinib (-1.27) ile hafif baskılanmıştır. CHD3, Dasatinib ile hafif yukarı regüle (2.14), ancak İmatinib (-2.74) ile baskılanmış ve Nilotinib (-54.72) ile ciddi şekilde aşağı regüle olmuştur. CHD4, Dasatinib (24.06) ile en yüksek aktivasyon gösterirken, İmatinib (5.62) ve Nilotinib (2.08) ile daha düşük seviyelerde yukarı regüle olmuştur. EZH2, Tüm tedavilere güçlü yanıt vermiş olup, Dasatinib (3.12), İmatinib (48.99) ve Nilotinib (22.44) ile yukarı regüle olmuştur. HDAC1, Dasatinib (1.18) ve İmatinib (1.91) ile hafif yukarı regüle olurken, Nilotinib (-11.65) ile baskılanmıştır. HDAC6, Tüm tedavilere güçlü yanıt vererek, Dasatinib (2.11), İmatinib (26.87) ve Nilotinib (39.02) ile yukarı regüle olmuştur.

Sonuç: Sonuç: TKİ'ler ile tedavi edilen hastalarda kromatin yeniden düzenlenmesi ve epigenetik ilişkili spesifik genlerin aktif olması, tedavinin etkinliğini artıran mekanizmalar arasında yer alabilir ve epigenetik süreçlerinin kanser tedavisindeki önemini vurgular. Sonuçlarımız, epigenetik modülatörlerin tedaviye özgü farklı regülasyon paternleri sergilediğini göstermektedir.

P20- OTOİMMÜNİTE VE MDS: PRİMER BİLİYER KOLANJİT VE MDS BİRLİKTELİĞİ OLGUSU

Yusufcan Aygül¹,Ayşe Hilal Eroğlu Küçükçıldiler¹,Atakan Turgutkaya¹,İrfan Yavaşoğlu¹

¹Adnan Menderes Üniversitesi Tıp Fakültesi, Hematoloji bilim dalı

Amaç: Miyelodisplastik sendromlar (MDS), etkisiz hematopoez, bir veya daha fazla hücre grubunda morfolojik displazi ve akut miyeloid lösemiye dönüşüm riski ile karakterize çeşitli bir klonal hematolojik neoplazm grubudur (1). MDS hastalarında otoimmün hastalıklar genel popülasyona göre daha sık bildirilmektedir (2). Primer biliyer kolanjit (pbc), interlobüler safra kanallarının T-hücreli lenfosit aracılı yıkımı ile karakterize kronik inflamatuvar hepatobiliyer bir hastalıktır ve tedavi edilmezse karaciğer yetmezliği ile sonuçlanabilir (3). Tanı serum alkalen fosfataz (ALP) düzeylerinin üst sınırın 1,5 katından yüksek olması ve anti mitokondriyal antikor (AMA) 1/40 ve üzeri titrelerde olması ile konur (4). Mds tanısı ile izlenen ve takibinde pbc tanısı alan bir olguyu paylaştık.

Yöntem:

Bulgu: Bilinen tip2 diyabet, koroner arter hastalığı, atrial fibrilasyon tanılı 70 yaş kadın hasta, 2019 yılında halsizlik, yorgunluk ve çabuk yorulma şikayeti ile başvurdu. Başvuru anında B semptomu yoktu. Fizik muayensinde lenfadenopati, splenomegali veya hepatomegalisi saptanmadı. Laboratuvar tetkiklerinde hgb:10gr/dl, mcv:93fl, wbc:8160/mm³ neu:5590/mm³ plt:242000 idi. Karaciğer ve böbrek fonksiyon testleri ile anemi tetkikleri normal aralıktaydı. Periferik yaymasında displazi bulguları olan hastaya kemik iliği aspirasyon ve biyopsi sonucu MDS-Refrakter anemi tanısı konuldu, hasta darbopoetin tedavisi ile takibe alındı. (Kemik iliği aspirasyonu: Eritrositer seride displazi bulguları vardı. Megakaryositer kümeleri azalmıştır. Kemik iliği biyopsi sonucu: CD34 ve CD138 negatiftir. Giemsa boyalı aspirasyon yaymada selülerite olağan olup eritroid seride hafif bir azalma ve %7-8 lenfoid hücre izlenmiştir. Retiküler lif derecesi +1'dir. NGS sonucu: CEBPA, NPM1, ASXL1, TP53 patojenik saptanmamıştır.). Nisan 2024 takiplerinde epigastrik ağrı ve şişkinlik şikayetiyle başvuran hastanın ggt:128 u/l, alkalen fosfataz 160u/l, alt 15u/l, total/direkt bilirubin:0,58/0,23 saptandı. Viral hepatit markerları ve abdomen ultrasonu normal saptandı. Etiyolojiye yönelik yapılan anti mitokondriyal antikor (AMA)+++ ve anti nükleer antikor (ANA)+++ , ANA subgrup negatif saptanan hastaya "Primer biliyer kolanjit" tanısı konularak 15mg/kg ursodeoksikolik asit tedavisi başlandı. ALP ve GGT değerleri geriledi. Hastanın takip ve tedavisi devam etmektedir.

Sonuç: Otoimmün hastalıkların MDS ile birlikteliği literatürde %10-30 olarak belirtilmiştir. MDS hastalarında otoimmün hastalığın klinik belirtisi olmadan anti nükleer antikorlar bulunabilir. En sık eşlik eden hastalıklar, vaskülit, seronegatif poliartrit, sistemik lupus eritematozus (SLE) ve sweet sendromudur (5). Komroki ve ark. (2)'nin çalışmasında 1408 MDS hastasının 391'inde otoimmün hastalık bulunmuştur. En sık eşlik edenler hipotiroidi, İTP ve romatoid artrittir. Otoimmün hastalıklar MDS'den önce, sonra veya MDS ile aynı zamanda ortaya çıkabilir(6). Son çalışmalar, tanımlanmış gen loküslerini belirli gen fonksiyonlarına bağlamıştır. HLA dışı primer biliyer kolanjit loküslerinin çoğu, IL-12/JAK-STAT yolları, T hücresi ve B hücresi işlevleri, miyeloid hücre farklılaşması ve aktivasyonu ve inflamatuvar kaskadlar dahil olmak üzere immünolojik yollarda yer alan proteinleri ifade eder (7). Literatürde MDS-PBC birlikteliğini içeren iki olgu sunumu mevcuttur (8, 9). PBC-MDS birlikteliği nadir görülmekte olup MDS ve ilişkili otoimmün hastalıkların patogenezi için moleküler ve geniş kapsamlı çalışmalara ihtiyaç duymaktayız.

P21- SOLİD VE HEMATOLOJİK MALİGNİTENİN BİRLİKTE GÖRÜLDÜĞÜ MULTİPLE PRİMER MALİGNİTE OLGUSU

Gülin Kavakalan¹, Mehmet Can Uğur¹, Ezgi Özmeriç¹, Fatma Güzel², Hatice Helvacı¹,
Emre Can Sarı², Cenk Orak¹

¹Tepecik Eğitim Ve Araştırma Hastanesi, ²İzmir Şehir Hastanesi

Amaç: Günümüzde yaşam sürelerinin uzaması, onkolojik ve hematolojik malignitelerde erken tanı, takip ve tedavi modalitelerinin gelişmesiyle; malignite tanısı almış hastaların takipleri süresince multiple primer malignite(MPM) görülme ihtimali artmaktadır. MPM, bir hastada aynı veya farklı zamanlarda metastaz dışı patolojik olarak farklılığı kanıtlanmış birden çok tümör tipinin görülmesi olarak tanımlanmaktadır. İlk alınan tanıdan sonra ki 6 ay içerisinde ortaya çıkan tümörlere senkron, altı ayı geçen sürede ortaya çıkan metakron tümör denilmektedir. Bu çalışmada üç ayrı primeri bulunan olgudan bahsedilmektedir. Yeni tanı kanser olgularında multiple primer odak olabileceği her gelişen odağın metastaz olarak değerlendirilmemesi gerektiğine dikkat çekmek amaçlanmıştır.

Yöntem: Sunulan hasta takipleri sonrasında retrospektif olarak değerlendirilmiştir.

Bulgu: Tip 2 diyabet, hipertansiyon, kalp yetmezliği tanıları olan 48 yaş kadın karın ağrısı yakınmaları ile 6 ay önce dış merkezde tetkik edilmiş olup, sol böbrekte kitle görülmesi üzerine sol total nefrektomi yapılmış, postoperatif rezidü dokusu olmayan hastanın ve patolojisi berrak hücreli karsinom olarak raporlanmıştır. Hastaya operasyondan sonraki 2. ayda kilo kaybı halsizlik yakınması olup yeniden evreleme için çekilen PET-CT de 1,8*1,2 cm boyutlarında SUVmax 'ı: 4,6 olan yumuşak doku dansitesinde artmış FDG tutulumu izlenmiştir. Bu süreçte cerrahi dışında hastaya kemoterapi veya radyoterapi içeren bir tedavi uygulanmamıştır. Hasta memede bulunan kitlenin tetkik nedenli merkezime başvurmuş olup, mamografi ve meme ultrasonunda BIRADS-6 kitle izlenmiştir. Genel cerrahi tarafından yapılan tru-cut meme biyopsisinde; östrojen(ER) (%100), androjen(%100)ve progesteron(PR)(%70) pozitif, c-erb-B2 negatif invaziv meme karsinomu ikinci derece saptanmıştır. Hastaya cerrahi tarafından operasyon planlanırken yapılan tetkiklerinde lökositoz, anemi ve derin trombositopenisinin bulunması nedeni tarafımızca tetkik ve tedavi için interne edildi. Meme biyopsisinden yaklaşık bir hafta sonrasında hastaya kemik iliği biyopsisi yapılmış olup CD34, CD117, MPO, CD33 pozitif; CD10 negatif akut miyeloid lösemi saptandı. Flow sitometride CD 45 %100, CD-33 %72,98, CD11-B %18,99, CD34 %0,34, HLA-DR %54,22 ve Tdt %0,6 saptandı. Hastaya kemik iliği biyopsisi ve flow sitometri ile akut miyeloid lösemi tanısı konuldu. Azasitidin ve venetoklaks başlandı. Cerrahi tarafından hematolojik açıdan remisyon sağlanması halinde memeye yönelik operasyon planlanmıştır. İkinci KÜR azasitidin tedavisi sonrasında remisyon açısından yapılan kemik iliği biyopsisi, %1-2 blast görüldü remisyonda kemik iliği – recovery aşamasında kemik iliği olarak değerlendirildi. Meme kanseri açısından T2N0M0 değerlendirilen hastaya sol radikal mastektomi uygulandı. ER(+), PR(+), c-erb-B2(-), Ki-67 %2-3, 18 lenf nodundan 2 si pozitif olan invaziv meme karsinomu saptandı. Hastaya letrozol başlandı. Eş zamanlı hematolojik açıdan azasitidin ve venetoklaks devam edildi. Post operatif birinci ayda çekilen PET-CT de meme primer lezyon alanından malignite lehine değerlendirilecek FDG tutulumu saptanmadı. Hastaya letrozole ile birlikte memeye yönelik radyoterapi verildi. Hematolojik açıdan kontrol kemik iliği remisyonda olan hastaya azasitidin ve venetoklaks devam edildi. 7. Kür sonrasında takibimizden çıkan hastanın daha sonra vefat ettiği öğrenilmiştir.

Sonuç: MPM, maligniteli hastalarda uzun takip süresinde kemoradyoterapi ile ilişkili ya da ilişkisi olarak ortaya çıkabilir. Genetik faktörler, ailesel kanser sendromları, ilk tanı sonrası protoonkogen maruziyetinin devamı MPM gelişmesine neden olabilir. Yapılan çalışmalarda MPM'nin sağkalımın, tekli kanserlere göre daha az olduğu görülmüştür. Yeni tanı kanser olgularında erken dönemde dahi olsa klinisyen tarafından metastaz dışında da yeni bir primer odak olabileceği mutlaka akılda tutulmalı olgumuzda da olduğu gibi gerekirse üç farklı odakta olsa patolojik örnekleme planlanmalıdır. Çünkü multiple primer tümör tedavi süreçleri komplike ilerlemektedir ve yeni tanıları tedavi protokollerini değiştirmektedir.

P22- OLGU SUNUMU: DEV MEDIASTİNAL KİTLE VE KEMİL İLİĞİ İNFİLTASYONU İLE PREZENTE OLAN KÜÇÜK HÜCRELİ AKCİĞER KARSİNOMU

Hasan Bayındır¹,Atakan Turgutkaya²,Ayşe Hilal Erođlu Küçük diler²,Ali Zahit Bolaman², İrfan Yavaşođlu²

¹Aydın Adnan Menderes Üniversitesi Tıp Fakültesi, İç Hastalıkları Anabilim Dalı, Aydın, ²Aydın Adnan Menderes Üniversitesi Tıp Fakültesi, Hematoloji Bilim Dalı, Aydın

Amaç: Giriş: Kemik iliđi metastazı, hematopoietik sistem dışında ortaya çıkan kötü huylu tümör hücrelerinin kan veya lenf dolaşımı yoluyla kemik iliđini istila etmesiyle oluşur. Solid tümörlerin kemik iliđi metastaz tablosu nadir görülmektedir.

Yöntem: Biz kemik iliđi metastazı sonucunda tanı alan küçük hücreli akciđer karsinomu vakasını sunuyoruz.

Bulgu: Olgu: Öksürük, efor dispnesi ve balgam şikayetleri ile başvuran 69 yaş erkek hastanın toraks tomografisinde anterior mediasteni tamamen dolduran 82x57x100mm boyutlarında kitlesel lezyon saptandı. Transbronşial biyopsi planlanarak göğüs cerrahisi tarafından servis izleminde iken kliniğinde gözlenen üst ekstremitede ve boyunda pelerin tarzı ödem, artış gösteren dispne, ses kısıklığı semptomları gelişmesi üzerine vena cava süperior sendromu (VCSS) düşünülerek tedavisine metilprednisolon ve düşük molekül ağırlıklı heparin eklendi. Transbronşial biyopsi planı ile takiplerinde anemi ve trombositopeni gelişmesi üzerine hemogram tetkikinde hemoglobin:6.4 gr/dl, hematokrit:19.3, MCV:87.7, lökosit:7.52 10³/µL, trombosit:34 10³/µL görüldü. Periferik yaymada eritrositler normokrom normositer, lökositler olađan, trombositler 3-4 kümeler halinde görüldü, iki adet normoblast görüldü, şistosit görülmedi. Hastaya 01.01.2025 tarihinde kemik iliđi aspirasyonu ve biyopsisi(KİAB) yapıldı. KİAB aspirasyon yaymasında kemik iliđinde kümeler halinde tutulum gösteren ve tüm serileri baskılayan solid tümör metastazı düşündüren hücreler gözlemlendi. KİAB patoloji raporunda küçük hücreli akciđer karsinomu metastazı olarak değerlendirildi. Hastanın doku tanısı KİAB ile sađlandı. Bu süreçten sonra tedaviden kaçınan ve bitkisel yöntemler de deneyen hastanın progresif seyretmesi üzerine tekrar başvurusunda klinik durumunun bozulduđu, ecog:3 olduđu görüldü. Performans durumu da göz önüne alınarak haftalık sisplatin başlandı ancak ilk hafta sonrasında gelişen pnömoni ve septik şok nedeni ile yoğun bakımda takibine devam edilmektedir.

Sonuç: Vaka sayısının sınırlı olması, veri toplamanın zorluđu ve klinisyenlerin bu hasta grubuna yeterince dikkat etmemesi nedeniyle, solid tümörlerin kemik iliđi tutulumu hakkında çok az araştırma verisi bulunmakta ve bu hasta grubunun tanı ve tedavisinde yönlendirecek standart kılavuz veya uzman konsensusu bulunmamaktadır. Özellikle tedavi altında izlenen hastalarda kemoterapötik ajanlara bađlı gelişen kemik iliđi süpresyonu da klinisyenler için zorlayıcı etken olarak göze çarpmaktadır. Bizim olgumuzun henüz tedavi almadan progresif klinik, VCSS, bisitopeni tablosu gelişimi ve solid tümör tanısını KİAB patolojisi ile alması nedeni ile literatüre katkı sunacağını düşünüyoruz.

P23- TEDAVİ İLİŞKİLİ AML OLGU SUNUMU

**Şerife Elif Kurt¹,Ayşe Hilal Eroğlu Küçükdiler²,Atakan Turgutkaya²,Ali Zahit Bolaman²,
İrfan Yavaşoğlu²**

¹Aydın Adnan Menderes Üniversitesi Tıp Fakültesi İç Hastalıkları Anabilim Dalı, ²Aydın Adnan Menderes Üniversitesi Tıp Fakültesi Hematoloji Bilim Dalı

Amaç : Giriş Tedavi ilişkili AML tüm vakaların %7-8'ini oluşturur. Antrasiklinler, alkilleyici ajanlar ve topoizomeraz inhibitörleri içeren rejimlerde bu risk yüksektir. Antrasiklin ilişkili AML ortalama ilk 5 yıl, topoizomeraz inhibitörleri ilişkili AML ortalama ilk 1-3 yılda görülmektedir. T-AML'de (Tedavi ilişkili AML) görülen yaygın gen mutasyonları, sitogenetik anormallikler arasında %25-58 TP53 mutasyonu, %19 PPM1D mutasyonu, %15-18 FLT3 mutasyonu ilk sıralardadır. TET2, 5q-7q delesyonu, t(11q23) mutasyonu daha çok alkilleyici ajanlar ile, 5q delesyonu, t(11q23) mutasyonu topoizomeraz inhibitörleri ile ilişkilendirilmiştir. Bu yazıda over kanseri tanılı antrasiklin tedavisinden 2 yıl sonra tedavi ilişkili akut miyeloid lösemi gelişen bir vakayı sunuyoruz.

Yöntem:

Bulgu: Olgu 61 yaş bilinen over kanseri öyküsü olan kadın hasta 1 haftadır olan halsizlik, bulantı, baş ağrısı, eforla nefes darlığı şikayetleri ile başvurdu, görülen tetkiklerinde pansitopeni olması nedeniyle hematoloji görüşü isteniyor. Hastanın 2018'de karboplatin+paklitaksel, 2019'da karboplatin+gemsitabin+bevasizumab, 2021'de kapesitabin, 2021-2022'de karboplatin+doksorubisin, 2023'te karboplatin+paklitaksel kemoterapileri, 2023'te 30 seans kitleye radyoterapi, en son bir yıl önce kemoterapi ve radyoterapi tedavisi aldığı öğrenildi. Fizik muayenesinde hepatosplenomegali, lenfadenopati saptanmadı, ek bir patolojik muayene bulgusu yoktu. Kan tetkiklerinde hemoglobin:4.7gr/dL, mcv:102fl lökosit:1.55 10³/µL, nötrofil:0.23 10³/µL, trombosit:16 10³/µL görüldü. Nutrisyonel anemi parametreleri, böbrek ve karaciğer fonksiyon testleri normal saptandı. Periferik yayması değerlendirildiğinde auer body içeren blastik hücreler görüldü. Yapılan kemik iliği biyopsisi aspirasyon yayma raporu "Kemik iliğinin %50'sini büyük dar sitoplazmalı, yer yer vakuol ve Auer body içeren (1-2 hücrede 2'li), blebleri olan blastlar oluşturmaktaydı. İzlenim: akut myeloid lösemi (m1?)" şeklindeydi. Kemik iliği patoloji sonucu "Akut Myeloid Lösemi" şeklinde raporlandı. FISH 17p delesyonu pozitif, NGS'te TP53 ve BLM pozitif saptandı. Hastada mevcut bulgular ile aml m1 tanısı düşünüldü. Resim 1 Resim 2 Resim 1: Kemik iliği aspirasyon yaymasında blebleri olan blast hücresi. Resim 2: Kemik iliği aspirasyon yaymasında vakuolleri olan, auer body içeren blast hücresi.

Sonuç: Sonuç Solid organ tümörlerinde tedavi ilişkili ikincil lösemi görülme sıklığı artmıştır. Öncelikle yaşlı hastalarda görülmekle beraber daha kısa sağkalım ve kötü prognoz ile ilişkilendirilmiştir. Solid kanserlerin tedavisindeki ilerlemelere rağmen tedavi ilişkili AML insidansı hala yüksektir. Kaynakça 1. Harrison, T. R. (1954). Principles of internal medicine. In Principles of internal medicine. 2. Strickland, S. A., & Vey, N. (2022). Diagnosis and treatment of therapy-related acute myeloid leukemia. Critical reviews in oncology/hematology, 171, 103607.

P24- DASATİNİB VE BOSUTİNİB İLİŞKİLİ PLEVRAL EFÜZYON:OLGU SUNUMU

Ayşe Kaya¹

¹SBÜ.Van Eğitim ve Araştırma Hastanesi

Amaç: Kronik miyelositer lösemi hastalarında dasatinib ile plevral efüzyon gelişebilmektedir. Dasatinib yan etkisi nedeniyle bosutinibe geçilen hastaların bir kısmında da bu yan etkiler tekrarlayabilmektedir. Burada dasatinib ve bosutinib ile plevral efüzyon gelişen bir hastayı sunmayı amaçladık.

Yöntem:

Bulgu: 68 yaşında, bilinen diabetes mellitus ve hipertansiyon tanıları olan, 2018 yılında kronik miyeloid lösemi tanısı alan ve imatinib tedavisi altında günde 20 kez olan diyare şikayeti olması nedeniyle 2021 yılında dasatinib tedavisine geçilen hasta, 2 yıl tedavi sonrası nefes darlığı ve öksürük şikayeti ile hematoloji polikliniğine başvurdu. Akciğer grafisinde plevral efüzyon saptandı. Ekokardiyogramda pulmoner hipertansiyon saptanmadı, tamponada yol açmayan perikardiyal efüzyon görüldü. Örneklemde transuda vafında plevral sıvı görüldü. Plevral efüzyon sitolojisinde seyrek mezotel hücresi mevcuttu. Hastanın efüzyonu drenaj, steroid ve furosemid tedavisi sonrasında geriledi. Dasatinib doz azaltılarak tekrar başlandığında yeniden plevral efüzyon gelişmesi üzerine dasatinib tedavisi kesildi. Plevral ve perikardiyal efüzyon geriledikten sonra hastanın komorbiditeleri göz önüne alınarak bosutinib tedavisine geçildi. Tedavinin üçüncü ayında hastada akut böbrek yetmezliği ve tek taraflı plevral efüzyon gelişti. Efüzyon nedeniyle plöreken takıldı. Ekokardiyografide pulmoner hipertansiyon saptanmadı. Plevral efüzyon yaymasında lenfoid hücreler saptandı. Sıvı kültüründe üreme olmadı. Plevral sıvıda ph: 7,35 ; beyaz küre: 692/mm³; mononükleer hücre: 686/mm³; albümin: 2,1 g/dL; trigliserit: 30 U/L; laktat dehidrogenaz: 89 U/L; glukoz: 95 saptandı. Eş zamanlı kandan gönderilen glukoz: 73; trigliserit: 122 U/L; albümin: 3,7 g/dL; LDH: 278 U/L; ph: 7,31 saptandı. Plevral sıvı örneğinden gönderilen ARB boyama negatif sonuçlandı. Patoloji; 'Az sayıda matür lenfosit ve mezotel hücresi izlenmiştir, hücre bloğunda hücre saptanmamıştır, bulgular herhangi bir patolojiye spesifik değildir.' olarak raporlandı. Hastada bosutinib ilişkili renal yetmezlik ve plevral efüzyon düşünüldü. İlaç kesildi. Gönderilen BCR ABL düzeyi negatif saptandı.Hastanın komorbiditeleri ve ilaç yan etkileri göz önüne alınarak imatinib tedavisi 300mg/gün dozunda başlandı. Tedavinin 3. ayında BCR ABL düzeyi negatif, plevral ve perikardiyal efüzyon gelişmediği görüldü.

Sonuç: Plevral efüzyon, dasatinib ile tedavi edilen hastalarda imatinibe göre daha sık görülür ve bilateral veya tek taraflı olabilir. Klinik çalışmalarda dasatinib ile tedavi edilen hastaların % 7-39' unda, çoğunlukla eksüdatif ve lenfosit baskın olan plevral efüzyon geliştirmiştir.İleri yaş, eşlik eden akciğer hastalığı, tek sefer yerine günde iki kez alınması, hiperkolesterolemi, kalp hastalığı, otoimmün hastalık, hipertansiyon risk faktörlerini oluşturmaktadır. Daha önce herhangi bir tirozin kinaz inhibitörü alan hastada bosutinib tedavisine geçildiğinde çapraz intolerans oluşabilmekte, görülen yan etkiler tekrarlayabilmektedir. Bizim hastamızda da hem dasatinib hem de bosutinib ile plevral efüzyon gelişmiştir. Yan etki nedeniyle ilaç değişimi yapılan durumlarda aynı yan etkilerin tekrar gelişebileceği göz önüne alınarak hastalar daha yakın takip edilmelidir.

P25- PROGNOSTIC ROLE OF DIFFERENT SEPSIS SCORING SYSTEMS IN ADULT PATIENTS WITH HEMATOLOGIC MALIGNANCIES IN INTENSIVE CARE UNIT

Onur Ozan Aslan, Gülçin Çelebi, İlkçe Akgün Kurtulmuş, Şükriye Miray Kılınçer Bozgül, Devrim Bozkurt, Güray Saydam

Ege University, Medical Faculty, Izmir

Background:Sepsis is a multi-organ dysfunction characterized by an unregulated host response to infection. Early identification of sepsis-related deterioration and the risk of death is critical for patient management. To achieve this, various scoring systems are utilized in clinical practice. Among them, most commonly used systems are the Quick Sequential Organ Failure Assessment (qSOFA), the Sequential Organ Failure Assessment (SOFA), and the Systemic Inflammatory Response Syndrome (SIRS) scores. Prognostic utility of various sepsis scores varied among different cohorts and settings. In the present study, we aimed to compare National Early Warning Score-2 (NEWS-2), qSOFA, SOFA, and SIRS scoring systems in predicting sepsis-related mortality in critically ill patients with hematologic malignancies.

Methods: In this retrospective cohort study, patients with hematologic malignancies who were admitted to intensive care unit (ICU) with sepsis diagnosis were included between January 2012 and December 2024. The qSOFA, SOFA, SIRS, and NEWS-2 scores of the included patients were calculated. ICU mortality and scoring systems were compared using the Mann-Whitney U test, while factors affecting mortality were assessed through binary logistic regression analysis. To determine the cutoff point for mortality prediction, ROC(Receiver Operating Characteristic) analysis was performed, and the optimal cutoff value was identified using the Youden J index. A p-value of <0.05 was considered statistically significant.

Findings: Among 177 patients, mortality was 76.8% (n=136) . Optimal cutoffs were determined as follows in the presence of mortality: SOFA >5, sensitivity 97.78%, specificity 17.07%, AUC:0.724, p<0.001; qSOFA>1, sensitivity 80.8%, specificity 53.6%, AUC:0.726, p<0.001; SIRS>2, sensitivity 88.2%, specificity 34.1%, AUC:0.640, p=0.005; NEWS-2>8, sensitivity 80.0%, specificity 60.9%, AUC:0.753, p<0.001. These findings suggest that the NEWS-2 score may serve as a valuable tool in clinical practice for predicting ICU mortality among patients with hematological malignancies diagnosed with sepsis.

Conclusions: In recent years, innovative approaches in the treatment of hematologic malignancies have led to significant improvements in patient survival and treatment responses. Sepsis is one of the most critical determinants of mortality in patients with hematologic malignancies, making early diagnosis and prompt intervention vital. The use of dynamic risk assessment tools, such as the NEWS-2 score, is considered a crucial strategy for improving patient prognosis.

Tablet 1. ROC Analysis

	Cut-off	AUC (95 %CI)	p	Sens (95% CI)	Spec (95% CI)	+LR (95% CI)	-LR (95% CI)	PPV (95% CI)	NPV (95% CI)
SOFA	>5	0,724 (0,652-0,789)	<0,001	97,78 (93,6-99,5)	17,07 (7,2-32,1)	1,18 (1-1,4)	0,13 (0,04-0,5)	79,5 (72,6-85,4)	70 (34,8-93,3)
qSOFA	>1	0,726 (0,654-0,790)	<0,001	80,88 (73,3-87,1)	53,66 (37,4-69,3)	1,75 (1,2-2,5)	0,36 (0,2-0,6)	85,3 (78-90,9)	45,8 (31,4-60,8)
SIRS	>2	0,640 (0,565-0,711)	0,005	88,24 (81,6-93,1)	34,15 (20,1-50,6)	1,34 (1,1-1,7)	0,34 (0,2-0,6)	81,6 (74,4-87,5)	46,7 (28,3-65,7)
NEWS-2	>8	0,753 (0,682-0,815)	<0,001	80 (72,3-86,4)	60,98 (44,5-75,8)	2,05 (1,4-3)	0,33 (0,2-0,5)	87,1 (79,9-92,4)	48,1 (33,9-62,5)

Cut-off: Threshold (Cut-off value); AUC: Area Under the Curve; %95 CI: 95% Confidence Interval; Sens: Sensitivity; Spec: Specificity; PPV: Positive Predictive Value; NPV: Negative Predictive Value; LR+: Positive Likelihood Ratio; LR-: Negative Likelihood Ratio.

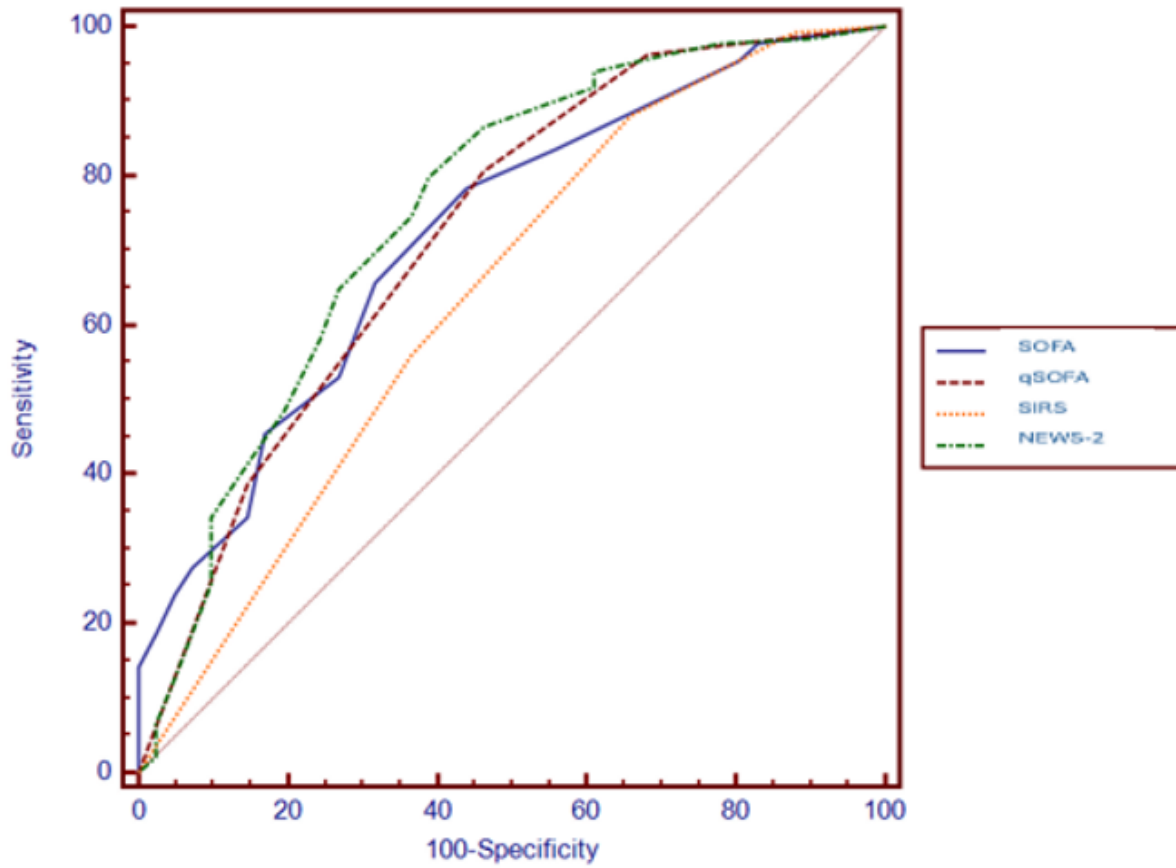


Figure 1. Comparison of ROC Curves

P26- ÇOK BİLİNMEYENLİ DENKLEM, VEXAS, OLGU SUNUMU

Bahar Sevgili¹, Selin Kır², Nazan Özsan³, Derya Demir³, Emin Karaca⁴, Ayşe Deniz Gökengin⁵, Kenan Aksu⁶, Zeynep Akçalı⁷, Güray Saydam², Fahri Şahin²

¹İskenderun Devlet Hastanesi, Hematoloji Kliniği, ²Ege Üniversitesi Tıp Fakültesi Hastanesi, Hematoloji Bilim Dalı, ³Ege Üniversitesi Tıp Fakültesi Hastanesi, Patoloji Anabilim Dalı, ⁴Ege Üniversitesi Tıp Fakültesi Hastanesi, Tıbbi Genetik Anabilim Dalı, ⁵Ege Üniversitesi Tıp Fakültesi Hastanesi, Enfeksiyon Hastalıkları ve Klinik Mikrobiyoloji Anabilim Dalı, ⁶Ege Üniversitesi Tıp Fakültesi Hastanesi, Romatoloji Bilim Dalı, ⁷Ege Üniversitesi Tıp Fakültesi Hastanesi, Nefroloji Bilim Dalı

Amaç: VEXAS sendromu, eritroid seride vakuolizasyon, somatik UBA mutasyonu, otoimmün hastalıklarla karakterize bir tablodur. Ayırıcı tanısı otoimmün bulgular ve sitopeni nedeniyle geniş olan bu sendromun tanısında yeni nesil dizileme analizi ile UBA mutasyonunun gösterilmesi önemlidir. Çalışmamızda, ek hastalıkları ve daha önce açıklanmamış tromboz, nefropati, periorbital idiyopatik şişlik gibi bulgular olan, VEXAS tanısı alan olgumuzu sunmayı amaçladık.

Yöntem: Bilinen insan immün yetmezlik virusu (HIV) tanılı 64 yaşında erkek hasta. 1 yıldır olan ateş yüksekliği nedeniyle enfeksiyon hastalıkları servisinde izlemdeydi. HIV açısından antiviral tedavilerle viral yük 3. ayda kontrol altına alınmış olmasına karşın sitopenisi olması nedeniyle tarafımıza danışıldı. Olgunun geçmiş kayıtları incelendiğinde sitopenilerin, HIV tanısından da önce bulunması nedeniyle ileri tetkiki planlandı. Detaylı sistem sorgulamasında 3 yıl önce provoke olmayan derin ven trombozu öyküsü, 1 yıl önce 2 kere periorbital sellülit ön tanısıyla antibiyoterapi öyküsü mevcuttu. Fizik muayenede belirgin patoloji izlenmedi. Laboratuvar analizde hb 8 g/dl, plt 92000/mcl, WBC: 3120/mcl, nötrofil: 2000/mcl, kreatinin: 5,9 mg/dl, potasyum: 5,6 meq/l, 24 saatlik idrarda 1,5 gr proteinüri saptandı. Periferik yaymada belirgin atipi, hemoliz bulgusu izlenmedi.

Bulgu: Serum protein elektroforezinde monoklonal bant izlenmedi. Görüntülemelerde patolojik bulgu saptanmadı. Yapılan kemik iliği biyopsisinde eritroid seride displaziye eşlik eden vakuolizasyon ve %30'a varan poliklonal plazma hücre artışı saptandı. Nedeni bilinmeyen böbrek yetmezliğine yönelik yapılan renal biyopside tübülointerstisyel nefrit (TİN) ve lenfoplazmasiter hücre infiltrasyonu saptandı. Periorbital sellülit, vakuolizasyon, sitopeni, idiyopatik venöz tromboz bulgularına binaen kemik iliği biyopsi örneğinden yeni nesil dizileme analizi yapıldı. Analiz sonucunda UBA1 mutasyonu (VAF:%100) saptanan hasta VEXAS sendromu kabul edilerek hastaya metilprednizolon 1 mg/kg/g başlandı. 6 haftalık tedaviye rağmen yanıt alınamayan hastaya romatoloji ile de görüşülerek mikofenolat mofetil 2x1 gr/g eklendi. 1 aylık tedavi sonunda sitopenilerinde ve renal yetmezlikte kısmi düzelme saptanan olgu multidisipliner ekipçe izleme alındı.

Sonuç: Pansitopeni ile izlenen olgularda ayırıcı tanıda yer alan viral enfeksiyonlar, otoimmün hastalıklar yer almakta ve sıkça tetkik edilmektedir. Somatik UBA mutasyonunun tanımlandığı, kendine has klinik karakterizasyonu ile yakın zamanda sıkça bahsedilen VEXAS sendromu da, genetik incelemelere ulaşılabilmesi durumunda akılda tutulmalıdır. Tedavisinde hematoloji, romatoloji başta olmak üzere multidisipliner ve bireyselleştirilmiş yaklaşım esas alınmalıdır. Olgumuzun ayırıcı tanısında HIV ilişkili değişiklikler, diğer bağ doku hastalıklarının sistemik tutulumu, myelodisplastik sendrom da yer almakta olup morfolojik, genetik, klinik bulgular eşliğinde HIV ilişkili nefropati veya kemik iliği değişikliği dışlanamamakla birlikte UBA mutasyon varlığı ile VEXAS tanısı konabilmiştir.

P27- CASTLEMAN HASTALIĞININ NADİR BİR VARYANTI: POEMS SENDROMU İLE İLİŞKİLİ BİR VAKA

Deniz Temeller¹, Elif Şen¹, Volkan Karakuş¹

¹Antalya Eğitim ve Araştırma Hastanesi

Amaç: POEMS sendromu nadir görülen ve genellikle yanlış tanı konabilen paraneoplastik bir sendromdur (1). Çoğunlukla bir plazma hücre diskrazisi ile ilişkilidir ve tanı koyabilmek için iki zorunlu kriterin ve en az bir majör ve bir minör kriterin karşılanması gerekir. Bu vaka sunumunda, POEMS sendromu tanısı alan 60 yaşındaki bir erkek hastayı paylaştığımız.

Yöntem: 60 yaşında erkek hasta. 2018 yılında lenfadenopati eksizyon biyopsisi sonucunda Castleman hastalığı tanısı alıp o dönemde rituksimab ve prednol tedavisi almış. Takipsiz kalan hasta, akut böbrek hasarı ve batında asit nedeniyle dahiliye servisine yatırıldı. Hastamızda kol ve bacaklarda uyuşma ve güçsüzlük, periferik ödem mevcuttu. Yapılan incelemelerde, serum immunfiksasyon elektroforezinde monoklonal IgA lambda bandı tespit edildi. Elektromiyografi incelemesinde duysal ve motor liflerin etkilendiği, demyelinizasyona sekonder aksonal etkilenmenin olduğu polinöropati bulguları tespit edildi. Kardiyak amiloidoz sintigrafisinde amiloidoz açısından negatif sonuç elde edildi. Periferik yaymada plazma hücreleri görüldü ve kemik iliği biyopsisi gerçekleştirildi. Kemik iliği biyopsi patolojisinde %6-7 oranında lambda monoklonal plazma hücresi gözlemlendi. PET görüntülemesinde hastalığın 2018 görüntülemelerine göre progresyon gösterdiği raporlandı. Hastada bilateral plevral effüzyon mevcuttu. Hastada papilödem saptanmadı. Ekokardiyografi incelemesinde minimal perikardiyal effüzyon tespit edildi. Abdomen ultrasonografisinde splenomegali ve batında 10 cm serbest sıvı gözlemlendi. Lenfadenopati taramasında femoral, sol aksiller, sol iliak ve sol infraklaviküler bölgelerde konglomere çok sayıda lenfadenopati belirlendi. Yapılan kemik sintigrafisinde sklerotik kemik lezyonları saptanmadı. Başvuru sırasında yapılan laboratuvar tetkiklerinde BUN 64 mg/dL, kreatinin 1.98 mg/dL, hemoglobin 14.3 mg/dL, trombosit sayısı 201.000/ μ L, CRP 8 mg/L, total protein 5.9 g/dL, albumin 3.0 g/dL ve eritrosit sedimentasyon hızı 24 mm/saat olarak bulundu. Hastanın HbA1c'si %7.6 saptandı. Tiroid fonksiyon testleri normal sınırlarda olup, idrar tahlilinde 24 saatte 545 mg proteinüri ve 217 mg albuminüri tespit edildi. Asit örneklemeinde serum-asit albümin gradiyenti 0.6 g/dL olarak hesaplandı ve eksuda olarak değerlendirildi. Kappa/Lambda oranı 0.13 olarak tespit edilirken, beta 2 mikroglobulin seviyesi 12.5 mg/L (normal: 1-2.5 mg/L) bulundu. POEMS sendromu tanısı, hastamızın 2 zorunlu kriteri (polinöropati ve monoklonal plazma hücre hastalığı), 1 majör kriteri (Castleman hastalığı) ve birden fazla minör kriteri (organomegali, ekstrasvasküler sıvı yüklenmesi) karşılaması nedeniyle konularak Dara-RD kemoterapi rejimi başlatıldı.

Bulgu: POEMS sendromu, nadir görülen bir plazma hücre bozukluğu olup, polinöropati ve monoklonal plazma hücre proliferatif bozukluğu gibi temel tanı kriterleri ile karakterizedir. Hastalığın patogenezi tam olarak aydınlatılamamış olmakla birlikte, proinflamatuvar sitokinler, özellikle vasküler endotelial büyüme faktörü (VEGF) ve interlökin-6 gibi araçlar önemli rol oynar. POEMS sendromlu hastaların büyük çoğunluğunda lambda hafif zincir plazma hücreleri bulunur (1). VEGF seviyeleri, POEMS sendromunun aktivitesi ile doğrudan ilişkilidir ve hastalığın ilerleyişi, tedaviye yanıt ve sağkalım tahmininde kullanılabilecek önemli bir biyomarkerdir (3, 4). POEMS sendromu tanısı alan hastaların %11-30'unda Castleman hastalığı saptanmaktadır (5). Castleman hastalığı, lenfositlerin heterojen proliferasyonunu içeren klonal olmayan bir lenfoproliferatif hastalıktır (5). Castleman hastalığının POEMS sendromu ile ilişkisi, artan IL-6 seviyeleri ile açıklanabilir. Artan IL-6, B lenfositler ve plazma hücrelerinin büyümesinde bir artışa neden olur, bu da tümör proliferasyonuna ve B semptomlarına katkıda bulunur (6).

Sonuç: Bu vaka, Castleman hastalığı öyküsü olan bir hastada POEMS sendromunun gelişimini göstermesi açısından literatüre katkı sağlamaktadır. Multisistem tutulumu olan hastalarda POEMS sendromu mutlaka akılda tutulmalı, erken tanı ve uygun tedavi ile hastaların prognozu iyileştirilmeye çalışılmalıdır.

P28- AKUT MİYELOİD LÖSEMİ SONRASI ALLOJENİK KÖK HÜCRE NAKLİ YAPILAN BİR HASTADA SANTRAL SİNİR SİSTEMİ TUTULUMLU GRAFT-VERSUS-HOST HASTALIĞI: NADİR BİR OLGU SUNUMU

Denis Bozer¹,Selin Kır¹,Ali Yilmazer¹,Ajda Güneş¹,Filiz Vural¹

¹Ege Üniversitesi Hematoloji BD

Amaç: Graft-versus-host hastalığı (GvHD), allojenik kök hücre nakli (AKHN) sonrası görülen önemli komplikasyonlardan biridir. GvHD, klasik olarak deri, gastrointestinal sistem ve karaciğeri tutarken, santral sinir sistemi (SSS) tutulumuna nadiren rastlanır. Santral GvHD'nin kesin tanısı zor olup, ayırıcı tanıda enfeksiyonlar, ilaç toksisiteleri, metabolik bozukluklar ve hastalık nüksü dikkate alınmalıdır. Bu olgu sunumunda, AML tanısı sonrası allojenik kök hücre nakli geçiren ve santral GvHD gelişen bir hastanın klinik seyri, tanı süreci ve tedavi yaklaşımı tartışılmıştır.

Yöntem:

Bulgu: 30 yaşında kadın hasta, 2023 yılında TP53 mutant AML tanısı alarak 7+3 rejimi ile indüksiyon sonrası 2 kür HIDAC konsolidasyon tedavisi aldı. 10/10 HLA uyumlu kardeşinden Cy+Bu hazırlık rejimi ile 03.2024'te hastaya AKHN yapıldı. Naklin 17. Günü nötrofil engrafmanı gerçekleşti. Nakil sonrası 28. Gün bakılan kimerizm %100 olarak değerlendirildi. Siklosporin hedef düzeyi sağlanamadığından GVHD profilaksisine mikofenolat mofetil tedavisi ile devam edildi. Naklinden 1 ay sonra, profilaksi ilaçlarını düzenli kullanmayan hasta avuç içleri, ayak tabanları ve üst gövdede kaşıntılı makulopapuler lezyonlar ve alt ekstremitelerde uyuşukluk, konuşmada peltekleşme şikayetleri ile başvurdu. Nörolojik muayenede alt ekstremitelerde güçsüzlük tespit edildi. Bakılan laboratuvar tetkiklerinde AST 110 U/L, ALT 178 U/L, ALP 198 U/L, GGT 330 U/L olarak değerlendirildi. Kranial MRI incelemede bilateral trigeminal sinirde kontrastlanma artışı izlendi. Yapılan BOS incelemesinde; lökosit 40⁶/L (normal: 0-5), eritrosit 0, protein 2,3 g/L (normal: 0.15-0.45 g/L) olarak değerlendirildi. Oligoklonal band izlenmedi. Bos materyalinin patolojik değerlendirmesinde benign sitoloji olarak değerlendirildi. Bakteriyel, viral, paraziter, fungal enfeksiyonlar izlenmedi. Mikroanjiopati ve metabolik nedenler ekarte edildi. Hastalık nüksüne ait bulgu saptanmadı. Batın USG incelemede patolojik bulguya rastlanmadı. Alınan cilt biyopsi materyali GvHD ile uyumlu değerlendirildi. Karaciğer bulguları GvHD ile uyumlu bulundu. Takibinde tonik klonik nöbet geçirmesi üzerine EEG planlandı; EEG'de patolojik bulguya rastlanmadı. Hastada santral GVHD düşünüldü ve 3 gün pulse steroid tedavisi sonrası 1 mg/kg dozdan devam edildi. 40 mg metilprednizolon 4 hafta boyunca, haftada 1 intratekal uygulandı. Cilt ve karaciğer GVHD bulguları da olan hastaya rüksolitinib 10 mg 2X1 olarak başlandı. Kontrol kranial MRI incelemede trigeminal sinir kontrastlanma alanları regrese olarak değerlendirildi. Nörolojik bulgularda parsiyel yanıt izlenen hasta poliklinik kontrolü önerilerek taburcu edildi. Steroid dozu, ayaktan takibinde tedrici azaltıldı. Nörolojik bulgularda regresyon devam ederek polikliniğimizde takip edilmektedir.

Sonuç: SSS-GvHD, AKHN sonrası nadir görülen ancak ciddi bir komplikasyondur ve nörolojik semptomlara alternatif bir açıklama bulunamadığında düşünülmelidir. Patogenezinde serebrovasküler hastalık, demiyelinizan süreçler ve immün aracılı ensefalit gibi mekanizmalar rol oynayabilir. Hastalar nöbet, bilinç bulanıklığı, spastisite, kas güçsüzlüğü, dizartri, disfaji, hemianopsi, afazi ve koma gibi geniş bir klinik yelpazede semptomlarla başvurabilir. Tanı koymada, beyin MRI'daki uyumlu bulgular, anormal BOS incelemesi ve immünsüpresif tedaviye yanıt gibi kriterler dikkate alınmaktadır. Hastamızda enfeksiyon, mikroanjiyopati ve hastalık nüksü ekarte edilmiş; MRI'da trigeminal sinir tutulumu ve BOS'ta protein yüksekliği saptanmıştır. Steroid tedavisine hızlı yanıt alınması, SSS-GvHD tanısını desteklemektedir. Literatürde en sık kullanılan tedavi kortikosteroid olup, dirençli olgularda ek immünsüpresif ajanlar önerilmektedir. SSS-GvHD'nin klinik ve patolojik özelliklerinin daha iyi anlaşılması için daha fazla vakanın bildirilmesi gerekmektedir. Bu nadir ancak potansiyel olarak ciddi komplikasyonun daha iyi tanımlanması ve yönetiminin iyileştirilmesi adına, benzer vakaların paylaşılması büyük önem taşımaktadır.

P29- AGRESİF BİR TÜR OLAN BACAK TİPİ PRİMER KUTANÖZ DİFFÜZ BÜYÜK B HÜCRELİ LENFOMA DENEYİMİ

**Ali Yılmaz¹, Ajda Güneş¹, Nur Akad Soyer¹, Fahri Şahin¹, Filiz Vural¹, Mahmut Töbü¹,
Derya Demir², Nazan Özsan², Mine Hekimgil², Emine Serra Kamer³, Güray Saydam¹**

¹Ege Üniversitesi Hastanesi Hematoloji Bilim Dalı, ²Ege Üniversitesi Hastanesi Patoloji Anabilim Dalı, ³Ege Üniversitesi Hastanesi Radyasyon Onkolojisi Anabilim Dalı

Amaç: Non-Hodgkin Lenfomalar (NHL) oldukça heterojen bir paterne sahip olmakla birlikte, primer kutanöz lenfomalar (PCL) her yıl tüm vakaların yalnızca %4'ünü oluşturmaktadır. Primer kutanöz diffüz büyük B hücreli lenfoma, bacak tipi (PCDLBCL-LT) agresif bir form olmakla birlikte nadir görülür. Ortanca tanı yaşı 70'tir ve kadınlarda daha siktir. Tipik öykü genellikle alt ekstremitelerde ortaya çıkan ve ülserleşebilen kırmızı/mavimsi plaklar veya kitlelerdir. Standart birinci basamak tedavi, rituksimab, siklofosfamid, doksorubisin, vinkristin ve prednizondur (R-CHOP). Tutulu alan radyoterapisi (ISRT) eklenebilir. Hastaların yaklaşık %70'inde nüks görülür ve %50-60'lık 5 yıllık sağ kalım oranı ile olumsuz bir prognoza sahiptir.

Yöntem: Kliniğimizde takip ettiğimiz hastalar ile edindiğimiz tecrübeleri sizlerle paylaşmak istedik.

Bulgu: Olgu-1 70 yaşında kadın, her iki alt ekstremitede yaygın, çok sayıda, boyutları 1-2 cm arasında değişen ağrılı, pembe/mor renkli lezyonlar nedeni ile dış merkezden lokal tedaviye yanıtız olması nedeni ile tarafımıza yönlendirilmiş. Alınan deri biyopsisinde dermis ve subkutanöz yumuşak dokuyu diffüz infiltrate eden CD20, BCL-2 ve BCL-6 pozitif; CD3, CD10, CD30 negatif neoplastik hücreler görülmüş ve Ki-67 proliferasyon indeksi >%90 saptanmış. Tanı olarak PCDLBCL-LT düşünülmüş. Fizik muayenesinde gövde de benzer lezyonları olan hasta değerlendirme için tarafımıza yönlendirilmiş. Hastanın kemik iliği biyopsisinde ve görüntülemelerinde ek tutulum saptanmamış. Birinci basamak tedavi olarak R-CHOP planlanan hastanın 6 kür sonunda lezyonları tamamen geçmiş, remisyon olarak değerlendirilerek izleme alınmış. Hastanın izleminin 1.yılında her iki kolunda ve göğsünde olmak üzere 1,5-2 cm çaplı sert fikse, bazıları mor renkli, ağrılı kaybolup tekrar oluşan şişlikler gelişmiş. Hastanın gelişen lezyonlarından alınan biyopsisinde nüks tanısı doğrulanırken hastaya kurtarma tedavisi sonrası otolog kök hücre nakli planlanmış. 3 kür R-MİNE (mesna, ifosfamid, mitoksantron, etoposit) sonrası tam yanıt izlenen hastaya BEAM (BCNU,etoposit, ARA-C, melfalan) hazırlık rejimi ile otolog kök hücre nakli yapılmış. Naklinin 2.haftasında septik şok ve gastrointestinal kanama nedeni ile kaybedilmiş. Olgu-2 67 yaşında kadın hasta başvurusundan 42 ay önce diffüz büyük b hücreli NHL (DBBHNL, evre 4, meme tutulumu mevcut) nedeni ile dış merkezde 6 kür kemoterapi öyküsü mevcut. Hasta tarafımıza her iki ön kolda kahverengi-mor renkli kaşıntılı, deriden kabarıklık olmayan lezyonlar nedeni ile başvurmuş. Hastanın alınan deri biyopsisinde derinde kas dokular içerisinde, derialtı yağ dokusuna dek ilerleyen mitotik indeksi yüksek, CD20, MUM-1, BCL-2, BCL-6, IgM ve C-MYC ile pozitif boyanan ön planda PCDLBCL-LT olarak düşünülen neoplastik infiltrasyon saptanmış. Daha önceden DBBHNL tanısı olan hastanın sistemik taramasında başka tutulum saptanmamış. Son tedavisinin üzerinden 3,5 yıl geçmiş olması nedeni ile R-CHOP/R-DHAP (ARA-C, sisplatin) tedavisi planlanmış. Eş zamanlı sol önkoldaki lezyona 20 seans ISRT planlanmış. R-DHAP sonrası kök hücre mobilizasyonu gerçekleştirilen ve tam yanıt altında BEAM hazırlık rejimi ile beraber otolog kök hücre nakli yapılan hasta naklinin 13.ayında iskemik serebrovasküler olay nedeni ile kaybedilmiş.

Sonuç: PCDLBCL-LT nadir görülen bir lenfoma türü olmasına karşın agresif seyri, sık nüks görülmesi nedeni ile dikkat edilmesi gereken bir hastalıktır. Olumsuz sağ kalım nedeni ile sistemik tedavi ve yakın izlem önerilmektedir.

P30- YOĞUN BAKIM ÜNİTESİNDE HEMATOLOJİK MALİGNİTELİ HASTALARDA ÇOKLU İLACA DİRENÇLİ BAKTERİLERİN SIKLIĞI VE ETKİSİ: TEDAVİ ZORLAŞIYOR VE ARTIYOR

Gülçin Çelebi¹, Onur Ozan Arslan¹, İlkçe Kurtulmuş², Şükriye Miray Kılınçer Bozgül³, Devrim Bozkurt³

¹Ege Üniversitesi Tıp Fakültesi, İç Hastalıkları, ²Torbali Devlet Hastanesi, ³Ege Üniversitesi Tıp Fakültesi, İç Hastalıkları, Yoğun Bakım Bilim Dalı

Giriş: Sepsis ve septik şok, hematolojik maligniteli hastalarda önemli bir ölüm nedenidir. Bu immün yetmezlikli ve savunmasız hasta grubunda enfeksiyonların, özellikle çoklu ilaca dirençli (MDR) bakterilerin değişimini ve eğilimlerini anlamak, klinisyenler için enfeksiyon yönetimi açısından kritik öneme sahiptir. Bu çalışmada, yoğun bakım ünitesine (YBÜ) sepsis tanısıyla kabul edilen hematolojik maligniteli hastalarda MDR bakterilerin sıklığını ve hasta sonuçlarıyla ilişkisini değerlendirmeyi amaçladık.

Yöntemler: Ege Üniversitesi İç Hastalıkları Yoğun Bakım Ünitesinde Ocak 2012 - Aralık 2024 tarihleri arasında yapılan retrospektif kohort çalışmasında hematolojik maligniteli hastalar incelendi. Sepsis tanısı için Sepsis-3 kriterleri kullanıldı. Son evre maligniteye sahip hastalar ve palyatif bakım altındaki hastalar çalışma dışı bırakıldı. Bağımsız gruplar arasındaki sürekli değişkenlerin karşılaştırılması için bağımsız örneklem t-testi ve Mann-Whitney U testi kullanıldı. Kategorik değişkenlerin karşılaştırılması için Pearson'un ki-kare testi, Fisher'in kesin testi ve Fisher-Freeman-Halton testi uygulandı. $p < 0.05$ değeri istatistiksel olarak anlamlı kabul edildi.

Bulgular: Çalışmaya dahil edilen 177 hastanın mikrobiyolojik kültür sonuçları incelendiğinde, 41 hastada (%23) herhangi bir mikrobiyal üreme saptanmazken, 70 hastada (%40) gram-negatif, 25 hastada (%14) gram-pozitif ve 41 hastada (%23) polimikrobiyal üreme tespit edildi. Çoklu ilaca dirençli (MDR) bakterilerin varlığı hastaların %45.3'ünde (n=43) gözlemlendi. Çalışmada yoğun bakım ünitesi (YBÜ) mortalite oranı %77 (n=136) olarak belirlendi. Hematolojik malignite dağılımına bakıldığında, en sık görülen hastalık %39 ile akut lösemi (n=69) olurken, bunu %33 ile lenfoma (n=58) ve %18 ile myelom (n=32) takip etti. Diğer hematolojik maligniteler ise %10 oranında (n=18) mevcuttu. Hastaların %68'inde (n=121) nötropenik ateş geliştiği gözlemlendi. Sepsisin en sık kaynağı %46 oranında (n=81) solunum sistemi enfeksiyonları idi. Enfeksiyonların büyük bir kısmı %79 oranında (n=139) hastane kaynaklı olarak belirlendi. Mortalite oranı, MDR bakterisi bulunan hastalarda anlamlı derecede daha yüksekti (%67'ye karşı %13, $p < 0.001$). Ayrıca, MDR bakteriye sahip hastaların nötrofil sayılarının istatistiksel olarak anlamlı şekilde daha düşük olduğu ($p = 0.009$) saptandı.

Sonuç: Bağışıklık yetmezliği durumları, sepsis hayatta kalma oranlarını düşürmektedir ve özellikle nötropeni, kritik hastalarda yüksek risk oluşturmaktadır. Hematolojik maligniteli, sepsis ve nötropenik ateş nedeniyle yoğun bakım ünitesine kabul edilen hastalarda MDR varlığı, mortaliteyi öngörmede önemli bir parametre olabilir. Bu nedenle, mikrobiyolojik kültürler değerlendirilirken MDR varlığı dikkate alınmalıdır.

ONKOLOJİ SÖZEL BİLDİRİLERİ

S1- OVER KANSERİNDE PROGNOTİK BELİRTEÇLER: Kİ-67 İNDEKSİ, HALP VE SII SKORLARININ ROLÜ

Ahmet Burak Agaoglu¹, Ferhat Ekinci¹, Atike Pınar Erdogan¹, Mustafa Sahbazlar¹

¹Manisa Celal Bayar Üniversitesi

Amaç: Over kanserinde tümör biyolojisi ve sistemik inflamasyonun prognoz üzerindeki etkisi artan bir ilgi görmektedir. Standart prognostik parametrelerin yetersiz kaldığı durumlarda, yüksek Ki-67 proliferasyon indeksi, düşük HALP (Hemoglobin, Albümin, Lenfosit, Trombosit) skoru ve yüksek SII (Sistemik İmmün-İnflamatuar İndeks) skorunun kötü sağkalımla ilişkisi birçok malignitede gösterilmiştir. Ancak over kanseri özelinde bu parametrelerin prognostik değeri tam olarak net değildir. Çalışmamızda Ki-67, HALP ve SII skorlarının over kanserinde prognoz üzerindeki etkilerini değerlendirmeyi amaçladık.

Yöntem: 01.01.2012-30.11.2024 tarihleri arasında Celal Bayar Üniversitesi Tıbbi Onkoloji Kliniği'nde takip edilen, histopatolojik olarak doğrulanmış over kanseri tanısı konulan hastaların verileri retrospektif olarak incelendi. On sekiz yaş altındaki hastalar ve birden fazla malignite öyküsü olanlar dışlandı. Değerlendirilen prognostik belirteçler arasında Ki-67 proliferasyon indeksi, HALP (Hemoglobin, Albümin, Lenfosit, Trombosit) skoru ve Sistemik İmmün-İnflamatuar İndeks (SII) yer almıştır. HALP ve SII skorları ilgili formüllerle hesaplanmıştır. Birincil sonlanım noktası Ki-67, HALP ve SII skorları ile genel sağkalım (OS) ilişkisi, ikincil sonlanım noktası ise bu parametrelerin progresyonsuz sağkalım (PFS) üzerindeki etkisiydi. Optimal kesme değerleri ROC analizi ile belirlenmiştir. Kategorik değişkenler Ki-kare veya Fisher's exact testi ile, sürekli değişkenler Student's t-testi veya Mann-Whitney U testi ile analiz edilmiştir. Sağkalım analizleri Kaplan-Meier yöntemi ve Log-rank testi ile yapılmıştır. Tek ve çok değişkenli analizler için Cox regresyon yöntemi kullanılmıştır. İstatistiksel anlamlılık $p < 0.05$ olarak kabul edilmiştir.

Bulgu: Toplam 211 hastanın medyan yaşı 57 (20-86) idi. Hastaların %46.9'u (n=98) evre IV'te tanı almıştı, yalnızca küçük bir kısmı evre II'de (%1.4, n = 3) idi. Çoğunlukla seröz histoloji (%64.8, n = 127) görülmüştür. Adjuvan tedavi durumu bilinen hastaların %96.4'ü (n = 190) adjuvan kemoterapi almış, %3.6'sı (n = 5) cerrahiden sonra kemoterapi almamıştır. Optimal sitoredüktif cerrahi %53.3 (n=104) hastada sağlanmıştı. HALP, SII ve Ki-67 ile mortalite arasında anlamlı ilişki bulundu. ROC analizinde, Ki-67 için %30 kesme değeri, %89.39 duyarlılık, %32.14 özgüllük ve AUC %62.9 (95% CI: 0.537-0.715, $p < 0.0117$) olarak hesaplandı. Düşük Ki-67 seviyesinde genel sağkalım oranları daha yüksekti. Düşük Ki-67 seviyeli hastaların 1 yıllık sağkalımı %100, 3 yıllık %90.0, 5 yıllık %90.0, 10 yıllık %54.5 iken, yüksek Ki-67 seviyesinde bu oranlar sırasıyla %80.9, %54.4, %41.5 ve %24.9'du ($p < 0.001$). Progresyonsuz sağkalım (PFS) ve genel sağkalım (OS) belirteçleri Cox regresyon analizi ile değerlendirilmiştir. Multivaryant analizde PFS için yalnızca Ki-67 seviyesi (HR: 1.034; 95% CI: 1.002-1.068, $p = 0.038$) anlamlı bulundu. OS için yapılan çok değişkenli analizde ise Ki-67 seviyesi, HALP ve SII skorları istatistiksel olarak anlamlı bulunmamıştır.

Sonuç: Ki-67 yüksekliği, over kanserinde kötü prognoz ile ilişkilidir ve bu bulgular literatürle uyumludur. HALP skoru ise birçok farklı kanser türünde prognostik bir belirteç olarak kullanılsa da over kanseri özelinde daha fazla çalışmaya ihtiyaç duyulmaktadır. Çalışmamızda SII skoru mortalite ile ilişkilendirilmiş olmasına rağmen genel sağkalım (OS) ve PFS için bağımsız bir belirteç olarak istatistiksel anlamlılık göstermemiştir. Mevcut literatür, özellikle jinekolojik malignitelerde SII skorunun kötü prognoz ile ilişkili olduğunu ortaya koysa da çalışmalarda farklı kesim değerlerinin kullanılması, retrospektif tasarımlar ve sınırlı örneklem büyüklükleri önemli kısıtlılıklardır. SII ve HALP skorlarının prognostik değerini netleştirmek için daha geniş ve prospektif çalışmalar gereklidir.

S2- SARKOMLAR TEK MERKEZ DENEYİMİ

Burak Tok¹, Lokman Koral¹

¹Çanakkale Onsekiz Mart Üniversitesi Tıp Fakültesi Tıbbi Onkoloji Bilim Dalı, Çanakkale

Amaç: Amaç: Yumuşak doku sarkomları nadir görülen (%1) ve 50'den fazla histolojik alt grubu bulunan bir kanser grubudur. Görülme sıklığı yaklaşık 5/100.000'dir. Sarkomların %60-70'i ekstremitelerde lokalizedir. Lokal nüks oranı %20-30, metastaz oranı ise %30-50 arasındadır. Osteosarkom her yıl bir milyon nüfusta ortalama 2-3 yeni olguda görülür. Erkek kadın oranı 1,5:1'dir. Her yaşta görülebilmekle birlikte sıklıkla adolesanların hastalığıdır. Her kemikte görülebilir. Ancak olguların 2/3'ü, distal femur, proksimal tibia ve proksimal fibulada görülür. Ewing sarkomu çocuklar ve genç erişkinlerde, osteosarkomdan sonra ikinci sıklıkta görülen kemik tümörüdür. Ewing sarkomunda pelvik kemikler, alt ekstremitelerin uzun kemikleri ve göğüs duvarı kemikleri en sık tutulan bölgeler arasındadır. Metastatik olgularda en sık akciğer tutulumu görülür. Biz de çalışmamızda Çanakkale Onsekiz Mart Üniversitesi Tıp Fakültesi Tıbbi Onkoloji bölümüne başvuran sarkom tanılı hastaların demografik özelliklerini incelemeyi amaçladık.

Yöntem: Yöntem: Çanakkale Onsekiz Mart Üniversitesi Tıp Fakültesi Tıbbi Onkoloji bölümüne açıldığından beri 2015-2024 yılları arasında başvuran sarkom tanılı hastaların bilgisayar sistemindeki demografik verileri geriye dönük olarak incelenmiştir. İstatistiksel analiz Windows için SPSS 21 (IBM, Armonk, NY, ABD) ile yapıldı.

Bulgu: Bulgular: Çanakkale Onsekiz Mart Üniversitesi Tıp Fakültesi Tıbbi Onkoloji Bölümü'ne açıldığı günden bugüne 2015-2024 yılları arasında toplam 58 sarkom tanılı hasta başvurmuştur. 25 tanesi (%43) erkek, 33'ü (%57) kadındır. Hastalarımızın yaş ortalaması 60,45 (23-94) olarak hesaplandı. 32 hasta hayatta, 26 hasta hayatını kaybetti. 37 hasta ekstremitte kaynaklı idi. Hastaların 31'inde alt ekstremitte 6'sında üst ekstremitede hastalık mevcuttu. Hastaların lezyonları 15'inde sol ekstremitte, 22'sinde sağ ekstremitede bulunuyordu. Ekstremitte kaynaklı olanlar, 8 liposarkom, 3 pleomorfik sarkom, 2 malign mezenkimal tümör, 1 yumuşak doku sarkomu, 1 yüksek dereceli fuziform hücreli sarkom, 5 fibrosarkom, 6 kaposi, 1 osteosarkom, 2 kondrosarkom, 1 dermatofibrosarkom protuberans, 1 epitelioid sarkom, 1 leimiyosarkom, 5 ewing sarkomundan oluşuyordu. Ekstremitte kaynaklı 18 hastamız şuan hayatta değil. 2 Hastamızda metastaz gelişti, kemoterapi sonrası stabil takip edilmekte. 17 hastamızın ise operasyon sonrası takipleri devam etmektedir. Batın içerisinden kaynaklanan sarkomlar 14 hastadan oluşuyordu. Hastaların, biri endometrium, biri böbrek, biri sürrenal, üçü retroperiton, biri paraaortik, yedisi batın içi bölgelerden kaynaklı idi. Hastalar, 1 şivannom, 1 dermatofibrosarkoma, 1 malign fibröz histiositoma, 4 liposarkom, 3 leimiyosarkom, 2 malign mezenkimal tümör, 1 kondrosarkom, 1 paragangliomadan oluşuyordu. Batın içi kaynaklı hastalarımızdan retroperitoneal liposarkom, şivannom ve sürrenal leimiyosarkom tanılı hastamız opere olduktan sonra halen takipleri devam etmektedir. Diğer hastalarımız hayatını kaybetmiştir. Ekstremitte ve batın içi kaynaklı hastalar dışında 7 hastamız daha vardı. Bu hastaların lezyonları, ikisi vertebra, ikisi nazal kavite, biri testis, biri dudak, biri sırtta bulunuyordu. Vertebra kaynaklı olanların biri ewing, biri osteosarkom, nazal kavitedekiler ewing sarkomu, testis kaynaklı olan liposarkom, dudaktaki kaposi sarkomu, sırttaki ise leimiyosarkomdu. Nazal fibrosarkom, vertebra osteosarkom ve vertebra ewing sarkomu tanılı hastalar hayatını kaybetti. Diğer hastalarımızın takipleri devam etmektedir. Hastalarımızda en çok metastaz görülen bölge akciğerler oldu.

Sonuç: Sonuç: Yumuşak doku sarkomları osteosarkom ve ewing sarkomu nadir görülen ancak kompleks bir yönetim gerektiren malignitelerdir. Bizim hastalarımız da literatür ile genel olarak uygunluk göstermektedir. Tanı ve tedavi süreçlerinde multidisipliner bir yaklaşım ve uygun tedavi planlaması ile sağkalım sürelerinde iyileşmeler sağlanabilmektedir.

S3- ERKEN BAŞLANGIÇLI MEME KANSERLİ HASTALARIN DEMOGRAFİK, KLİNİK VE PATOLOJİK ÖZELLİKLERİ

Onur Baş¹,Sercan Aksoy¹

¹Hacettepe Üniversitesi Tıp Fakültesi Medikal Onkoloji Bilim Dalı

Amaç: Erken başlangıçlı meme kanseri insidansı giderek artmaktadır. Bu çalışmanın amacı erken başlangıçlı meme kanseri olan hastaların demografik, klinik ve patolojik özelliklerini incelemektir.

Yöntem: Hacettepe Üniversitesi Medikal Onkoloji Bilim Dalında 2010-2024 yılları arasında meme kanseri tedavisi alan ve takibi Hacettepe Üniversitesinde yapılmış hastalar çalışmaya dâhil edildi. 40 yaş ve altında tanı alan hastalar erken başlangıçlı olarak sınıflandırıldı.

Bulgu: Çalışmaya 153 hasta dâhil edildi. Medyan yaş otuz altıydı. Medyan takip süresi ise tanı anında metastatik olan hastalar için 44 ay, tanı anında metastatik olmayan hastalar için ise 53 aydı. 123 (%80.4) hastanın patolojisi invaziv duktal karsinomdu. 52 (%34.0) hastanın grade 2 ve 69 (%45.1) hastanın ise grade 3 hastalığı mevcuttu. 96 (% 62.7) hastanın ki67 değeri %14'den büyüktü.123 (%80.4) hasta hormon pozitif, 57 (37.3%) hasta HER2+ ve 9 (%5.9) hasta ise üçlü negatif meme kanseri idi. 45 (29.4%) hasta tanı anında metastatik iken 108 (%70.6) hasta ise tanı anında metastatik değildi. 132 (%86.3) hasta adjuvan veya neoadjuvan kemoterapi aldı. Tanı anında metastatik olmayan hastaların 5 yıllık sağ kalımı %96 iken, tanı anında metastatik olan hastaların 5 yıllık sağ kalımı ise %77' idi.

Sonuç: Erken başlangıçlı meme kanseri prevalansı artmakta olup, hastalar ve aileleri için önemli sonuçlar doğurmaktadır. Tarama programlarının daha erken başlatılması, klinisyenlerin hastaları erken evrede teşhis etmesine yardımcı olabilir. Daha yakın takip veya koruyucu önlemlere ihtiyaç duyabilecek yüksek riskli hastaları belirlemek için daha ileri prospektif çalışmalar gereklidir.

S4- ONKOLOJİK TARAMA YÖNTEMLERİNDE AİLE HEKİMLERİNİN ETKİSİ: AKCİĞER KANSERİ ÖRNEĞİ

Mehmet Mutlu Çatlı¹, Halil Göksel Güzel¹, Arif Hakan Önder¹

¹Antalya Eğitim ve Araştırma Hastanesi

Amaç: Bu çalışmanın amacı, aile hekimlerinin akciğer kanseri tarama programlarına ilişkin bilgi, tutum ve uygulamalarını değerlendirmektir. Çalışma, aile hekimlerinin akciğer kanseri tarama programlarını hangi sıklıkta önerdiklerini, hangi hasta gruplarını tarama için yönlendirdiklerini ve tarama programlarının etkinliği konusundaki görüşlerini belirlemeyi hedeflemektedir. Ayrıca, sigara içme öyküsü, yaş grubu, genetik yatkınlık ve diğer risk faktörleri gibi yüksek riskli bireyleri tanımlama ve bu bireyleri tarama programlarına yönlendirme süreçlerini incelemeyi amaçlamaktadır. Çalışmanın sonuçları, akciğer kanseri tarama programlarının daha etkin bir şekilde uygulanabilmesi için aile hekimlerinin eğitim ihtiyaçlarını belirlemeyi ve bu programların sağlık sistemine entegrasyonunu iyileştirmeyi hedeflemektedir.

Yöntem: Bu çalışma, Türkiye genelindeki 109 aile hekimine yönelik çevrimiçi bir anket aracılığıyla gerçekleştirilen kesitsel bir araştırmadır. Anket, katılımcıların demografik bilgilerini, mesleki deneyimlerini ve akciğer kanseri tarama programlarına ilişkin bilgi, tutum ve uygulamalarını değerlendiren 12 sorudan oluşmaktadır. Veriler, 2025 yılı Ocak ayında çevrimiçi ortamda toplanmış ve katılımcıların gönüllü katılımıyla anonim olarak yanıtlanmıştır. Elde edilen veriler, SPSS 25.0 programı kullanılarak analiz edilmiştir. Tanımlayıcı istatistikler (frekans, yüzde, ortalama, ortanca) ve normallik testi sonrası, gruplar arasındaki farkların değerlendirilmesinde Ki-kare, t-testi ve ANOVA testleri kullanılmıştır.

Bulgu: Çalışmaya katılan 109 aile hekiminden elde edilen verilere göre, katılımcıların çoğunluğu pratisyen aile hekimi (%65) olup, uzman aile hekimi olanların oranı %35'tir. Mesleki deneyim süresi açısından, katılımcıların %40'ı 10 yıldan fazla deneyime sahipken, %30'u 1-5 yıl arasında deneyime sahiptir. Aile hekimlerinin çoğunluğu, 1500-2000 hasta arası bir hasta yüküyle çalışmaktadır (%45). Tarama programlarına yönlendirme açısından, meme kanseri, serviks kanseri ve kolon kanseri en fazla belirtilen tarama alanlarıdır. Akciğer kanseri taraması konusunda ise katılımcıların büyük bir kısmı, sigara öyküsü olan bireyleri tarama için yönlendirmektedir (%75). En fazla yönlendirme yapılan yaş grubu ise 50 yaş üzeridir (%40). Tarama programlarında genellikle PA akciğer grafisi (%30) ve düşük doz kontrastsız toraks tomografisi (%25) tercih edilmektedir. Yapılan analizler sonucunda, aile hekimlerinin mesleki deneyim süreleri ile seçtikleri tarama yöntemleri arasında anlamlı bir fark bulunmuştur ($p = 0.00067$). Bu bulguya göre, mesleki deneyim süresi arttıkça, aile hekimlerinin tarama yöntemleri ile ilgili önerme düzeyleri artmaktadır. Özellikle, düşük doz kontrastsız toraks tomografisi gibi gelişmiş tarama yöntemlerini, 10 yıldan fazla deneyime sahip aile hekimleri daha fazla tercih etmektedirler. Ayrıca, 1-5 yıl deneyime sahip aile hekimleri ise daha geleneksel tarama yöntemlerini tercih etme eğilimindedir. Aile hekimlerinin hasta sayıları ile sigara içenler için yönlendirme oranları arasında da anlamlı bir ilişki bulunmuştur ($p = 0.00062$). Bu, daha fazla hasta sayısına sahip olan aile hekimlerinin, sigara içen bireyleri tarama için yönlendirme oranlarını daha yüksek tutma eğiliminde olduklarını göstermektedir. Poliklinik hasta sayısı ile kanser tarama hakkında bilgi verme arasında da anlamlı bir fark bulunmuş olup ($p = 0.0136$), daha yoğun bir hasta sayısına sahip olan aile hekimlerinin, kanser tarama programları hakkında daha fazla bilgi verdikleri gözlemlenmiştir.

Sonuç: Bu çalışma, aile hekimlerinin mesleki deneyim sürelerinin, tarama yöntemlerini önerme sıklıklarını artırdığını göstermektedir. Deneyimli hekimler daha gelişmiş tarama yöntemlerini tercih ederken, daha yeni başlayan hekimler genellikle geleneksel testleri seçmektedir. Ayrıca, hasta sayısı arttıkça tarama programlarına yönlendirme oranları yükselmektedir. Bu bulgular, aile hekimlerinin eğitim ve deneyimlerinin, erken tanı ve hastaların yönlendirilmesinde kritik rol oynadığını vurgulamaktadır.

S5- MİDE KANSERİNDE PROGNOTİK BESLENME İNDEKSİ(PNI) VE NEOADJUVAN TEDAVİ YANITI ARASINDAKİ İLİŞKİNİN DEĞERLENDİRİLMESİ

Gürkan Gül¹

¹İzmir Şehir Hastanesi, İç Hastalıklar Anabilim Dalı, Tıbbi Onkoloji Bilim Dalı, İzmir

Amaç: PNI maligniteli hastalarda prognozu ve kemoterapi yanıtını tahmin etmek için kullanılan bir immuno-nutrisyonel indekstir. Literatürde kemo-immunoterapi yanıtını öngörebileceğine yönelik az sayıda çalışma bulunmaktadır. Çalışmamızda lokal ileri evre mide kanserinde(LİMK) tanı anındaki PNI ve neoadjuvan tedavi yanıtı arasındaki ilişkiyi araştırmayı amaçladık.

Yöntem: PNI, $PNI = 10 \times \text{serum albümini (g/dl)} + 0,005 \times \text{toplam lenfosit sayısı (mm}^3\text{)}$ formülü ile hesaplanmıştır. Neoadjuvan tedaviye yanıt Mandard tümör regresyon derecesine(TRG) göre değerlendirilmiştir. TRG 4-5 olanlar neoadjuvan tedaviye yanıtı kabul edilmiştir.

Bulgu: Çalışmamız Kasım 2023-Aralık 2024 tarihleri arasında kliniğimizde takipli neoadjuvan tedavi sonrası opere olan 65 LİMK olgusundan oluşmaktadır. Yaş ortalaması $61,10 \pm 9,95$ olup %66,2'si erkektir. Histolojik olarak %75,4'ü adenokarsinom, %13,8'i taşlı yüzük hücreli karsinom ve %3'ü müsinöz karsinomdur. Tanı anında %81,5'i klinik olarak lenf nodu pozitifdir. Hastaların %52,3'ü(n=34) neoadjuvan tedaviye yanıt vermiştir. Neoadjuvan tedaviye yanıt veren grubun PNI ortalaması $52,29 \pm 5,77$ olup; vermeyen grubun PNI ortalaması $49,41 \pm 4,50$ saptanmış ve istatistiksel olarak anlamlı şekilde daha düşük bulunmuştur(p=0,03).

Sonuç: PNI neoadjuvan tedavi yanıtını ön görmede umut vadedicidir. Rutinde istenilen kan tetkikleri ile hesaplanabilen, ucuz, pratik ve güvenilir bir yöntem oluşu klinik pratikte kullanımını kolaylaştırmaktadır. Ancak bu parametrelerden etkilenen ek komorbiditesi olan hastalarda kullanımı da sınırlı olabilir.

S6- METASTATİK HR (+) HER 2 (-) MEME KANSERİ HASTALARINDA TEK MERKEZ SACİTİZUMAB GOVİTEKAN DENEYİMİ

Salih Tünbekici¹, Gökhan Şahin¹

¹Ege Üniversitesi Tıp Fakültesi

Amaç: Sacituzumab govitecan, önceden tedavi görmüş, endokrin dirençli hormon reseptör pozitif, human epidermal growth factor reseptör 2 negatif (HR+ ve HER2-) metastatik meme kanseri hastalarında, kemoterapiye göre anlamlı bir progresyonsuz sağkalım faydası ve genel sağ kalım faydası göstermiştir. Bu çalışmada Ege Üniversitesi Tıp Fakültesi Hastanesinde metastatik HR+ HER2- meme kanserinde sacituzumab govitecan'ın etkinliği ve güvenliği araştırılmaktadır.

Yöntem: Çalışmamız retrospektif olarak tasarlanmıştır. Çalışmamıza HR+ HER2- metastatik meme kanseri olan ve tedavi de sacituzumab govitecan alan hastalar dahil edilmiştir. Sacituzumab Govitecan 10mg/kg D1-D8 21 günde bir uygulanmıştır. Her 3 siklusda bir radyolojik değerlendirme ve her siklusta yan etki değerlendirilmesi gerçekleştirilmiştir. Kategorik değişkenler frekans (n) ve yüzde (%) olarak sunulmuş, sayısal veriler ise dağılımı temsil etmek için medyan ve aralık olarak gösterilmiştir. Progresyonsuz sağkalım, SG başlangıcından progresyon veya ölüme kadar geçen süre olarak tanımlanmıştır. Genel sağkalım ise SG başlatılmasından ölüme kadar geçen süre olarak tanımlanmıştır. Genel sağ kalım ve hastaliksız sağ kalım süresi kaplan meier metodu ile hesaplanmıştır.

Bulgu: Medyan genel sağ kalım 10.4 aydı (figür 1). Medyan hastaliksız sağ kalım 3 aydı (figür 2). Örneklem genişliği küçük olmasından dolayı tek değişkenli ve çok değişkenli sağ kalım analizi yapılmamıştır. İki hastada parsiyel yanıt gözlemlendi, iki hastada stabil yanıt izlendi, 1 hastada yanıt değerlendirilmesi yapılamadı ve kalan 5 hastada ise progresyon saptanmıştır (Tablo 2). Yan etkiler değerlendirildiğinde 5 hasta da grade 3 ve üzeri yan etki gözlemlendi, 2 hastada yan etki nedeniyle doz düşüşü gerçekleşirken 2 hastada da yan etki nedeniyle doz gecikmesi yaşandı. En sık rastlanılan grade 3 ve üzeri yan etkiler nötropeni, diare ve bulantıydı.

Sonuç: Endokrin dirençli HR+ ve HER2- metastatik meme kanseri hastaları için birkaç hat kemoterapi sonrasında progresyon saptanan hastalar için karşılanmamış bir tedavi ihtiyacı bulunmaktadır. Sacituzumab Govitecan, endokrin dirençli, post-CDK4/6 inhibitörü tedavisi sonrası en az 2 hat kemoterapi sonrasında progresyon saptanan hastalarda kemoterapiye kıyasla hem hastaliksız sağkalımda hem de genel sağkalımda iyileşme göstermiştir ve bu hasta gurubunda etkin tedavi seçeneklerinden birini oluşturmaktadır.

S7- KÜÇÜK HÜCRELİ DIŞI AKCİĞER KANSERLİ OLGULARIN EGFR, FGFR2, PIK3CA, PTEN, SMAD4, STK11 VE TP53 GENLERİNİN EKSPRESYON SEVİYELERİNİN EKSHALE SOLUK HAVASI KONDENSAT ÖRNEKLERİNDE BELİRLENMESİ

Sabina Latifova¹, Miray Sözeri², Haydar Soydaner Karakuş³, Korcan Korba⁴, Su Özgür⁵, Tuncay Göksel⁶, Levent Pelit⁷, Cumhuri Gundüz⁸, Aslı Tetik Vardarli⁸

¹Ege Üniversitesi Tıp Fakültesi, Temel Onkoloji Anabilim Dalı, ²Ege Üniversitesi Tıp Fakültesi Temel Onkoloji Anabilim Dalı, ³Ege Üniversitesi Tıp Fakültesi Göğüs Hastalıkları Anabilim Dalı; Ege Üniversitesi Solunum Araştırma Merkezi (EgeSAM), ⁴Ege Üniversitesi Mühendislik Fakültesi, Kimyasal Teknolojiler Bölümü; Ege Üniversitesi Solunum Araştırma Merkezi (EgeSAM), ⁵Ege Üniversitesi Solunum Araştırma Merkezi (EgeSAM); WHO/IARC-GICR, Kuzey Afrika, Orta ve Batı Asya Bölgesel Kanser Kaydı, ⁶Ege Üniversitesi Tıp Fakültesi, Göğüs Hastalıkları Anabilim Dalı; Ege Üniversitesi Solunum Araştırma Merkezi (EgeSAM), ⁷Ege Üniversitesi Fen Fakültesi, Analitik Kimya Bölümü, Kimya Bölümü; Ege Üniversitesi Solunum Araştırma Merkezi (EgeSAM), ⁸Ege Üniversitesi Tıp Fakültesi, Tıbbi Biyoloji Anabilim Dalı; Ege Üniversitesi Solunum Araştırma Merkezi (EgeSAM)

Amaç: Akciğer kanseri (AK), dünya çapında yüksek ölüm oranlarına neden olan ve yeni vakaların oluşumunda önemli bir etken olan küresel bir sağlık sorunudur. Küçük hücreli dışı akciğer kanseri (KHDAK), en yaygın görülen tür olup, adenokarsinom en sık rastlanan alt türüdür. Bu çalışmanın amacı, ileri evre primer akciğer adenokarsinom tanısı almış ve performans durumu iyi olan hastalar ile yaş ve cinsiyet açısından uyumlu sağlıklı bireylerden alınan ekshale soluk kondensat (EBC) örneklerindeki cfrNA'da EGFR, FGFR2, PIK3CA, PTEN, SMAD4, STK11 ve TP53 genlerinin ekspresyon profillerini belirlemek ve EBC'nin akciğer kanseri tanı ve prognozunda geçerli bir yöntem olduğunu göstermektir.

Yöntem: Çalışmaya, Ege Üniversitesi Tıp Fakültesi Göğüs Hastalıkları Kliniği'nde ileri evre (Evre IIIB ve IV) primer akciğer adenokarsinomu tanısı almış, performans durumu iyi olan 40 olgu ile kanser tanısı almamış, kanserli grubu ile yaş ve cinsiyet açısından uyumlu 20 sağlıklı birey dahil edilmiştir. Her katılımcıdan 2 mL EBC örnekleri toplanmış, kanserli ve sağlıklı gruplardan rastgele seçilen 10 olgudan ise 2 mL EDTA'lı periferik kan alınmış ve plazmaları ayrılmıştır. EBC ve plazma örneklerinden cfrNA izolasyonları gerçekleştirilmiştir. Eksrakite edilen cfrNA'lar cDNA'ya çevrilmiştir. Yedi genin ekspresyon analizleri, tasarlanan primerler ile RT SYBR Green qPCR Master Mix kiti kullanılarak LightCycler 480 II cihazı ile yapılmıştır. Gen ekspresyonları, GAPDH referans genine göre normalize edilerek 2- $\Delta\Delta CT$ yöntemi ile kat değişimi hesaplanmıştır. EBC ve plazma örneklerindeki gen ekspresyon değişimlerinin korelasyonu lineer regresyon analizi ile değerlendirilmiştir. Yedi genin ekspresyon seviyeleri üzerinden ROC analizi yapılarak akciğer kanserini saptamada hassasiyet ve duyarlılık değerleri belirlenmiştir. Ayrıca, KHDAK'li hastaların klinik durumları KaplanMeier sağkalım analizi ile incelenmiştir.

Bulgu: EBC örneklerindeki yedi genin ekspresyon seviyelerinin sağlıklı kontrollere göre karşılaştırılmasında, PTEN, TP53, SMAD4 ve FGFR2 genlerinin ekspresyon seviyelerinin hasta grubunda anlamlı olarak iki katın üzerinde arttığı görülmüştür. Ayrıca, EGFR gen ekspresyonundaki EBC ve plazma arasındaki anlamlı korelasyon ($R^2=0.7849$, $p=0.0006$), bu genlerin KHDAK tanısında ve prognozunda önemli rol oynadığını göstermektedir. Yüksek FGFR2 ve PIK3CA ekspresyon düzeylerine sahip bireylerde daha düşük sağkalım süreleri gözlenirken, düşük ekspresyonlu bireylerde sağkalım süreleri anlamlı derecede daha yüksekti. Özellikle kemoterapi alan EGFR düzeyi düşük hastaların sağkalım süreleri, yüksek düzeyde EGFR ekspresyonuna sahip hastalara göre daha uzun bulunmuştur.

Sonuç: EBC örneklerindeki gen ekspresyon profillerinin detaylı analizi, KHDAK'ın tanı, prognoz ve tedavi yanıtlarını belirlemede kritik öneme sahiptir. Sonuçların geniş hasta serilerinde daha detaylı incelenmesi, ileri evre kanser hastalarında prognostik değerlendirme ve tedavi seçimlerinde bu genlerin etkili biyobelirteçler olarak kullanılmasını mümkün kılabilir.

S8- UTERİN SARKOMDA YENİ NESİL DİZİLEME İLE GEN MUTASYON PROFİLLERİNİN DEĞERLENDİRİLMESİ: TEK MERKEZ DENEYİMİ

Mehmet Nuri Başer¹, Ahmet Baklacı¹, Özge Demirkıran¹, Esin Oktay¹

¹Aydın Adnan Menderes Üniversitesi Tıp Fakültesi Tıbbi Onkoloji Bilim Dalı

Amaç: Uterin sarkom, mezodermal dokulardan gelişen nadir ve agresif heterojen malign bir tümördür. Kötü prognozu, yüksek nüks oranları ve nonspesifik klinik tabloları ile karakterize olup, kadın genital sistem malignitelerinin yaklaşık %1'ini ve uterus kanserlerinin %3-7'sini oluşturur. Gen mutasyon profilinin araştırılması, yeni nesil dizileme (NGS) ile büyük ölçüde kolaylaştırılmıştır. NGS kullanarak yaptığımız değerlendirmenin amaçları, bu nadir görülen heterojen malignite grubunda hastalığın anlaşılmasını artırmak ve tedavinin bireyselleştirilmesine işaret etmektir.

Yöntem: Çalışmaya 2019-2024 yılları arasında Aydın Adnan Menderes Üniversitesi Tıbbi Onkoloji Kliniği'nde tanı alan ve verileri mevcut olan de novo metastatik uterin sarkom hastaları dahil edilmiştir. Hasta verilerine, hastane bilgi sistemi aracılığıyla bilgisayar üzerinden erişildi. Retrospektif olarak demografik, klinikopatolojik ve NGS verileri kaydedildi. NGS paneli, hastanemizin Moleküler Patoloji Bölümü'nce onkolojik kanserler için 141 genlik panel ile değerlendirilmiştir. Veriler SPSS 28.0 kullanılarak analiz edilmiş ve sağkalım verileri Kaplan-Meier analizi kullanılarak değerlendirilmiştir.

Bulgu: Çalışma 17 kadın hastayı kapsamaktadır. Ortalama tanı yaşı 56.52 ± 9.04 yılıdır. Çalışmadaki hastaların en az bir metastazı vardı; 13'ünde akciğer, 2'sinde kemik, 1'inde sürrenal, 1'inde retroperitoneal metastaz vardı. Hastalar metastatik dönem boyunca ortanca 2 kür (min:0-maks:9) kemoterapi aldı. Hastaların histolojik alt tipleri 8'inde leiyosarkom, 2'sinde karsinosarkom, 6'sında endometriyal stromal sarkom ve 1'inde rabdomyosarkom idi. Çalışmaya dahil edilen 17 hastanın 6'sı halen hayattaydı. Medyan genel sağkalım (OS) 24 ay [CI: 10.5-59.5] ve medyan progresyonsuz sağkalım (PFS) 9 ay [CI: 5-22.5] idi. NGS verilerine ulaşılabilen yedi hastada patojenik, muhtemel patojenik ve önemi olmayan varyantlar bulunmuştur. Ayrıca, NGS verileri değerlendirilebilen hastaların %42'sinde KMT2C gen ekspresyon varlığını tespit ettik.

Sonuç: Yüksek KMT2C gen ekspresyonu akciğer ve mide kanserinde kısa OS ile bağlantılıdır. Araştırmamız, de novo metastatik uterin sarkomlu KMT2C mutant hastalarda OS'nin daha kısa olduğunu ancak istatistiksel olarak anlamlı olmadığını göstermiştir. Yapılan araştırmalarda, KMT2C gen ekspresyonunun varlığı, PD-L1 transkripsiyonunu artırdıkları için, tümör immünoterapisi için biyobelirteç olabileceğine dair çalışmalar mevcuttur. KMT2C geni ile uterin sarkom immünoterapisi arasındaki ilişki ise henüz bilinmemektedir. Hastalığın nadir görülmesi nedeniyle, daha fazla çalışma için daha büyük bir örneklem büyüklüğü ve koordinasyon gerekmektedir.

S9- MİR-146-3P'NİN AKCİĞER KANSERİ HÜCRE HATTINDAKİ POTANSİYEL ROLÜ

Mehmet Can Katuka¹,Badegül Akyol¹,Gülşah Nur Ülgü¹,Bakiye Göker Bağca¹

¹Aydın Adnan Menderes Üniversitesi, Tıp Fakültesi, Tıbbi Biyoloji Anabilim Dalı

Amaç: Akciğer kanseri dünyada en fazla ölüme neden olan kanser türleri arasındadır. Akciğer kanserleri, küçük hücreli karsinom veya küçük hücreli olmayan karsinom olarak nıflandırılır. mikroRNA'lar (miRNA), RNA interferans mekanizması yoluyla post-transkripsiyonel gen regülasyonunda rol oynayan ~22 nükleotid uzunluğundaki küçük kodlamayan RNA'lardır. miRNA'lar ayrıca onkogen veya tümör süpresör genlerin inhibitörü olarak görev yapabilmekte, kanserde önemli genleri düzenleyerek tümör başlangıcını ve ilerlemesini etkileyebilmektedir. Bu nedenle bu moleküllerin kanserdeki potansiyel rollerinin araştırılması ve tedavi hedefi oluşturma potansiyellerinin ortaya koyulması kanser araştırmaları için dikkat çekici bir alan oluşturmaktadır. Bu çalışmada akciğer kanseri hücre modelinde karsinogenez ilişkili yeni hedef oluşturma potansiyeli bulunan miRNA adaylarının in siliko ve in vitro olarak belirlenmesi ve belirlenen aday miRNA'nın hücre canlılığı, apoptoz ve akciğer kanserindeki konvansiyonel ajan etkinliği üzerindeki etkisinin tanımlanması amaçlanmıştır.

Yöntem: Çalışmanın in vitro akciğer kanseri hücre modeli olarak A549 hücre hattı kullanılmıştır. Uygulamaların sağlıklı hücreler üzerindeki etkisinin test edilebilmesi amacıyla insan tip II alveol hücreleri de sağlıklı kontrol modeli olarak kullanılmış, bu hücreler uygun koşullarda çoğaltılmıştır. Akciğer kanserinde tedavi hedefleri oluşturan aday mikroRNA'ların in siliko olarak belirlenmesinde miTED veritabanı kullanılmıştır. Aday olarak belirlenen mir-146-3p'nin sağlıklı tip II alveol hücrelerine göre akciğer kanseri hücre modeli A549 hücrelerindeki ifade düzeyi qPCR yöntemi ile belirlenmiştir. Akciğer kanseri hücre modelinde ekspresyon artışı valide edilen mir-146-3p'nin susturulması ve bu susturma işleminin validasyonu gerçekleştirilmiştir. Ardından, bu genin susturulmasının hücre canlılığı, apoptoz ve sisplatin etkinliği üzerindeki fonksiyonel etkileri belirlenmiştir. Sisplatinin A549 hücrelerindeki IC50 konsantrasyonu MTT testi ile belirlenmiştir. Apoptoz üzerindeki etkinin belirlenmesinde ise Annexin V testi kullanılmıştır.

Bulgu: MiTED veritabanından elde edilen sekans verilerinin analizi ile mir-146-3p ifadesi akciğer kanseri doku örneklerinde sağlıklı örneklerle göre 5,19 kat yüksek olarak belirlenmiştir (p=0,0007). A549 hücre hattında sağlıklı hücre hattına göre bu genin ifade düzeyi qPCR yöntemi ile 4.86 kat yüksek bulunmuştur (p<0,05). mir-146-3p'nin susturulmasının hücre canlılığı ve apoptoz üzerindeki etkisi araştırıldığında A549 hücrelerinde kontrole göre canlı hücre oranını % 19,40 azalttığı, apoptotik hücre yüzdesini ise yaklaşık %20 arttırdığı belirlenmiştir. Sağlıklı Tip-II Alveol hücrelerinde ise mir-146-3p'nin susturulması canlı hücre oranını yaklaşık %4 azaltmıştır. Bu miRNA'nın susturulmasının sisplatin etkinliği üzerinde oluşturduğu etkinin belirlenmesi amacıyla gerçekleştirilen sitotoksosite analizinde sisplatinin A549 hücre hattındaki IC50 değeri 48. saat sonunda 18.21 uM olarak belirlenmiştir. Sisplatinin IC50 dozu ile birlikte mir-146-3p'nin susturulması A549 hücre hattında %11 oranında apoptoz artışına neden olurken sağlıklı hücrelerde ise bu oran %1'in altındadır.

Sonuç: Çalışmamızda, mir-146-3p'nin akciğer kanseri hücrelerinde sağlıklı hücrelere kıyasla yüksek ifade edildiği ve bu miRNA'nın susturulmasının hücre canlılığını azalttığı, apoptozu ise anlamlı düzeyde artırdığı gösterilmiştir. Ayrıca, konvansiyonel kemoterapötik ajan olan sisplatinin etkinliğini güçlendirdiği belirlenmiştir. Sağlıklı hücrelerdeki etkinin daha düşük seviyede olması, mir-146-3p'nin akciğer kanserinde seçici bir terapötik hedef olarak değerlendirilebileceğini göstermektedir. Bu bulgular, miR-146-3p'nin miRNA temelli RNA interferans yaklaşımları arasında yer alarak, akciğer kanseri tedavisinde yeni stratejiler geliştirilmesine katkı sağlayabileceğini ortaya koymaktadır.

S10- RPS26P25 PSEUDOGENİNİN SUSTURULMASI, AKCİĞER KANSER HÜCRELERİNDE APOPTOZU İNDÜKLER

Gülşah Nur Ülgü¹, Mehmet Can Katuka¹, Badegül Akyol¹, Bakiye Göker Bağca¹

¹Aydın Adnan Menderes Üniversitesi Tıp Fakültesi Tıbbi Biyoloji Anabilim dalı

Amaç: Akciğer kanseri dünya genelinde en yüksek mortalite oranına sahip kanser türleri arasında yer almaktadır. Yüksek mortalite oranları nedeniyle hedefe yönelik tedavi araştırmalarının odaklarından birini oluşturmaktadır. Diğer kanser türlerinde olduğu gibi akciğer kanserinin de kökeni genetik ve epigenetik faktörlerden temel almaktadır. Pseudogenler, yakın zamana kadar genomun işlevsiz bölümleri olarak kabul edilmekle birlikte, güncel olarak gerçekleştirilen araştırmalar bu genlerin önemli biyolojik roller üstlenebildiğini ortaya koymaktadır. Çalışmamızda, daha önce herhangi bir kanserdeki rolü araştırılmamış olan RPS26P25 pseudogeninin, akciğer kanserindeki potansiyel rolünün aydınlatılması ve tedavi hedefi oluşturma potansiyelinin tanımlanması amaçlanmıştır.

Yöntem: Bu amaç doğrultusunda akciğer kanser hücrelerinin (A549) yanında sağlıklı akciğer hücreleri (Tip-II Alveol) üzerindeki etkilerinin de belirlenebilmesi amacıyla bu in vitro hücre modelleri uygun koşullarda çoğaltılmıştır. In vitro hücre modellerinde RPS26P25 pseudogeninin ekspresyon düzeyleri qPCR yöntemi ile belirlenmiş, hücre hatlarında RPS26P25 pseudogeninin susturulması transfeksiyon yöntemi ile, validasyonu ise qPCR analizi ile gerçekleştirilmiştir. RPS26P25 pseudogeninin hücre canlılığı ve apoptoz üzerindeki etkisi Annexin V testi ile belirlenmiştir. Bu genin susturulmasının sisplatin sitotoksitesisi üzerindeki etkisinin araştırılabilmesi amacıyla sisplatinin hücrelerdeki IC50 değeri MTT testi ile belirlenmiştir.

Bulgu: qPCR analizi sonucunda A549 hücrelerinde sağlıklı Tip-II Alveol hücrelerine göre RPS26P25 geninin ifadesinin 11,21 kat yüksek olduğu belirlenmiştir. Bu genin susturulmasının hücre canlılığı ve apoptoz üzerindeki etkisi araştırıldığında A549 hücrelerinde kontrole göre canlı hücre yüzdesini %17,86 azalttığı, apoptotik hücre yüzdesini ise %16,34 arttırdığı belirlenmiştir. Sağlıklı Tip-II Alveol hücrelerinde ise RPS26P25 geninin susturulması canlı hücre yüzdesinde % 8,85'lik bir azalma oluşturmuştur. Bu genin susturulmasının sisplatin etkinliği üzerinde oluşturduğu etkinin belirlenmesi amacıyla gerçekleştirilen sitotoksitesite analizinde sisplatinin A549 hücre hattındaki IC50 dozu 48. saat için 19,69 uM olarak belirlenmiştir. Bu konsantrasyon sağlıklı hücrelerde ise 35.57 uM'dır. Sisplatinin IC50 dozu ile birlikte RPS26P25 geninin susturulması her iki hücre hattında da yaklaşık %3 oranında canlılık azalmasına sebep olmuştur.

Sonuç: Sonuç olarak çalışmamızda, daha önce herhangi bir kanserdeki fonksiyonel etkisi tanımlanmamış olan RPS26P25 pseudogeninin akciğer kanser hücrelerinde hücre canlılığını azalttığı ve apoptozu indüklediği, konvansiyonel bir ajan olan sisplatinin etkisini arttırma potansiyeli taşıdığı gösterilmiştir. Bu etkinin sağlıklı akciğer hücrelerinde ise daha düşük seviyede olması, bu genin hedeflenmesinin akciğer kanserinde potansiyel bir yaklaşım sunma potansiyelini işaret etmektedir.

S11- MODULATION OF MİR-21, MİR-150, AND MİR-155 EXPRESSION BY GARLIC OIL: CYTOTOXIC AND APOPTOTIC EFFECTS IN A549 LUNG ADENOCARCINOMA CELLS

Aylin Bozdađlı¹, Kübra Yüksel¹, Arman Rostamlou², Cumhuri Gündüz²

¹Faculty of Medicine, University of Ege, Izmir, Turkey, ²Department of Medical Biology, School of Medicine, University of Ege, Bornova, Izmir, Turkey

Amaç: Non-small cell lung cancer (NSCLC) is one of the leading causes of cancer-related mortality worldwide, and despite advancements in therapy, patient prognosis remains poor. MicroRNAs (miRNAs) such as miR-21, miR-150, and miR-155 are overexpressed in NSCLC, playing crucial roles in tumor progression, metastasis, and therapeutic resistance. These miRNAs act as oncogenes and are associated with inflammation, reactive oxygen species (ROS) dysregulation, and cellular survival mechanisms. Garlic oil, known for its antioxidant and anticancer properties, may modulate miRNA expression by reducing ROS levels and impacting apoptotic pathways. This study investigates the effect of garlic oil on the expression of miR-21, miR-150, and miR-155 in A549 lung adenocarcinoma cells to evaluate its potential as an anticancer agent targeting miRNA dysregulation.

Yöntem: The A549 lung adenocarcinoma cell line was cultured in a controlled environment and treated with various concentrations of garlic oil (5–300 µg/mL). Cytotoxicity and proliferation assays were conducted using the MTT assay at 24, 48, and 72-hour intervals to determine the half-maximal inhibitory concentration (IC₅₀). Apoptosis was analyzed via Annexin V/FITC staining followed by flow cytometry to evaluate apoptotic and necrotic cell populations. RNA was extracted from cells treated with garlic oil concentrations of 53 µg/mL (IC₅₀) and 150 µg/mL, and miRNA expression levels were quantified using qRT-PCR. Expression changes in miR-21, miR-150, miR-155, and other apoptosis-related genes (BAX, BCL-2, CAS3, CAS8) were analyzed. Statistical analysis was performed using GraphPad Prism software, with significance set at p<0.05.

Bulgu: Garlic oil exhibited dose- and time-dependent cytotoxic effects on A549 cells, with the IC₅₀ determined as 53 µg/mL at 72 hours. Proliferation was significantly inhibited, and apoptotic rates increased, especially at 150 and 300 µg/mL doses. At 48 hours, apoptotic cell populations in the garlic oil-treated groups were 3.2-fold (150 µg/mL) and 4.3-fold (300 µg/mL) higher than in controls. PCR analysis revealed significant alterations in miRNA expression. At the IC₅₀ concentration, miR-21, miR-150, and miR-155 expression levels increased by 9-fold, 145-fold, and 37-fold, respectively, compared to controls. At 150 µg/mL, these levels rose by 2.5-fold, 65-fold, and 8-fold. Expression of pro-apoptotic genes such as BAX and CAS8 was elevated, while the anti-apoptotic gene BCL-2 showed moderate changes, indicating garlic oil's influence on apoptotic signaling pathways.

Sonuç: This study demonstrates garlic oil's potential as an anticancer agent in NSCLC. By inhibiting proliferation, inducing apoptosis, and modulating the expression of miR-21, miR-150, and miR-155, garlic oil affects critical pathways involved in tumor progression. These findings highlight its therapeutic potential for targeting miRNA dysregulation and ROS-associated mechanisms in NSCLC. Further studies are warranted to explore its clinical applications as a natural anticancer agent.

S12- RPS26P25 GENİNİN SUSTURULMASI MEME KANSERİ HÜCRE HATLARINDA APOPTOZU İNDÜKLEYEREK SISPLATİNİN HÜCRELERDEKİ ROLÜNÜ DESTEKLEMEDİR

Badegül Akyol¹, Gülşah Nur Ülgü¹, Mehmet Can Katuka¹, Bakiye Göker Bağca¹

¹Aydın Adnan Menderes Üniversitesi, Tıp Fakültesi, Tıbbi Biyoloji Anabilim Dalı

Amaç: Kanser organizmayı oluşturan tüm doku ve hücre tiplerinden köken alabilen heterojen bir hastalık grubudur. Meme kanseri ise kadın nüfusu arasında en yaygın görülen kanser türlerinden birisidir. Son yıllarda meme kanserindeki gen ekspresyon çalışmaları, meme kanserinin farklı moleküler özelliklere sahip heterojen bir hastalık olduğunu ortaya koymuştur. Pseudogenlerin, yakın zamana kadar genomun işlevsiz kısımları arasında kabul edilen, özellikle yeni nesil sekanslama teknolojilerindeki gelişmelerle birlikte DNA, RNA ve protein seviyelerinde işlev gösterebilen önemli düzenleyici roller üstlendikleri ortaya konulmuştur. Pseudogenlerin potansiyel düzenleyici rolleri, onları omurgalıların gelişiminde de önemli moleküller haline getirmiştir. Bu nedenle pseudogenlerin düzensizliklerinin de farklı patolojilerde oynadığı rollere yönelik çalışmalar her geçen gün artış göstermektedir. Farklı meme kanseri türlerini içeren malignitelerde pseudogenlerin fonksiyonel etkileri güncel olarak araştırılmakta ve elde edilen bulgular literatüre ışık tutmaktadır. Bu literatür bilgileri doğrultusunda sunulan çalışmada daha önce araştırılmamış olan RPS26P25 pseudogeninin meme kanserindeki potansiyel rolünün aydınlatılması ve tedavi hedefi oluşturma potansiyelinin araştırılması amaçlanmaktadır.

Yöntem: Çalışmada meme kanseri hücre hattı olan MCF7 ve MDA-MB-231 hücre hatları kullanılmıştır. MCF7 ve MDA-MB-231 hücre modelleri, uygun hücre kültür koşullarında çoğaltılmıştır. In vitro hücre modellerinde, RPS26P25 pseudogeninin ekspresyon düzeyleri qPCR yöntemiyle analiz edilmiş, bu genin hücre hatlarında susturulması transfeksiyon yöntemiyle gerçekleştirilmiş ve doğrulama işlemi qPCR analizi ile yapılmıştır. RPS26P25 pseudogeninin hücre canlılığı ve programlanmış hücre ölümü (apoptoz) üzerindeki etkisi Annexin V testi kullanılarak değerlendirilmiştir. Ayrıca, bu genin susturulmasının sisplatinin sitotoksik etkisi üzerindeki rolünün incelenmesi amacıyla, hücrelerde sisplatinin IC50 değeri MTT testi ile belirlenmiştir.

Bulgu: qPCR analiz sonucunda MCF7 ve MDA-MB-231 kanser hücrelerinde sağlıklı MCF-10A hücrelerine göre RPS26P25 geninin ifadesinin upregüle olduğu belirlenmiştir. RPS26P25 geninin susturulmasının iki hücre hattında da hücre canlılığı ve apoptoz üzerindeki etkisine bakılmıştır. MCF7 hücresinde bu genin susturulmasının kontrole göre hücre canlılığını %15.71 azalttığı, erken apoptozu %4.27 oranında, geç apoptozu ise %11.06 oranında arttırdığı belirlenmiştir. MDA-MB-231 hücre hattında bu genin susturulmasının ise kontrole göre hücre canlılığını %19.99 azalttığı, erken apoptozu %13.49 oranında, geç apoptozu ise %5.41 oranında arttırdığı belirlenmiştir. RPS26P25 geninin susturulmasının bu iki hücre hattında sisplatinin etkinliğini nasıl değiştirdiğini araştırmak amacıyla gerçekleştirilen sitotoksosite analize bakıldığında, sisplatinin IC50 dozu 72. saat için MCF7 hücre hattında 2,46 uM, MDA-MB-231 hücre hattında ise 49,56 uM olarak belirlenmiştir. Sisplatinin IC50 dozu ile birlikte RPS26P25 geninin susturulmasının MCF7 hücre hattında hücre canlılığını %11.45 oranında, MDA-MB-231 hücre hattında ise hücre canlılığını %24.11 oranında azalttığı görülmüştür.

Sonuç: Bu çalışmada, daha önce herhangi bir kanser türünde fonksiyonel etkisi belirlenmemiş olan RPS26P25 pseudogeninin, meme kanseri hücrelerinde hücre canlılığını düşürdüğü ve apoptozu tetiklediği ortaya konmuştur. Ayrıca, kemoterapötik bir ilaç olan sisplatinin etkisini artırma potansiyeline sahip olduğu gösterilmiştir. Bu araştırma, söz konusu genin hedeflenmesinin meme kanseri üzerindeki etkilerini açıklığa kavuşturarak, yeni bir tedavi stratejisi sunması ve etkili bir tedavi hedefi oluşturması açısından önem taşımaktadır.

S13- REKTUM KANSERİNDE HEMATOLOJİK İNFLAMATUAR İNDEKSLER NEOADJUVAN TEDAVİ YANITINI PREDİKTE EDEBİLİR Mİ?

Özlem Kutlu¹

¹İzmir Şehir Hastanesi, Tıbbi Onkoloji Kliniği

Amaç: Son yıllarda immünoloji ve immuno-onkoloji alanındaki gelişmeler, inflamatuvar yanıtın tümör büyüme ve ilerlemesi ile ilgili birçok süreçte yer aldığını göstermiştir. Kanda kolayca tespit ettiğimiz inflamatuvar belirteçlerin tümör prognozu hakkında bilgi verebileceği düşünülmüş ve popüler bir araştırma konusu haline gelmiştir. Spesifik olmayan akut inflamatuvar yanıtın tipik bir örneği, düşük lenfosit sayısı ve nötrofillerin baskınlığıdır. Tümör mikroçevresinde trombositlerin salgıladıkları sitokinlerle tümör çoğalmasını uyardıkları ve özellikle metastaz sürecinde önemli rol oynadığı gösterilmiştir. Nötrofil, monosit, lenfosit ve trombosit sayılarının kullanıldığı sistemik inflamatuvar yanıt indeksi (SIRI), sistemik immun-inflamasyon indeksi (SII), nötrofil-lenfosit oranı (NLR), trombosit-lenfosit oranı (PLR) gibi birçok indeks farklı kanser tiplerinde prognostik bir faktör olabileceği hipotezi ile değerlendirilmiştir. Bu indekslerin hastalısız sağkalım (DFS) ve genel sağkalım (OS) açısından birçok kanser tipinde prognostik oldukları çalışmalarda gösterilmiş olmasına rağmen neoadjuvan tedavi yanıtını ile ilişkisi konusunda literatürde çelişkili sonuçlar bulunmaktadır. Çalışmamızda lokal ileri evre rektum kanserinde, tanı anındaki hemogram parametrelerinden hesaplanabilen inflamatuvar indekslerin neoadjuvan tedavi yanıtı ile ilişkisinin araştırılması amaçlanmıştır.

Yöntem: SIRI= monosit sayısı ($10^9/L$) x nötrofil sayısı ($10^9/L$) /lenfosit sayısı ($10^9/L$), SII= trombosit sayısı ($10^9/L$) x nötrofil sayısı ($10^9/L$) /lenfosit sayısı ($10^9/L$) formülü ile hesaplanmıştır. Neoadjuvan tedaviye yanıt Ryan'a göre değerlendirilmiştir.

Bulgu: Çalışmamız 143 LİRK olgusundan oluşmaktadır. Hastaların 55'i TRG 0-1, 88'i TRG 2-3 olan grupta yer almıştır. TRG 0-1 olan grubun yaş ortalaması $57,2 \pm 11,5$, TRG 2-3 olan grubun $59,8 \pm 10,7$ 'dir. TRG 0-1 olan grubun %60'ı, TRG 2-3 olan grubun %72,7'si erkektir. Her iki grup arasında yaş, cinsiyet, tümör histolojisi ve tümör yerleşim yeri açısından istatistiksel olarak anlamlı fark izlenmemiştir. Tanı anındaki klinik T ve lenf nodu durumu açısından iki grup arasında istatistiksel olarak anlamlı fark bulunmamıştır. TRG 0-1 olan grubun SII ortalaması $834 \pm 72,2$ ve TRG 2-3 olan grubun SII ortalaması $889,0 \pm 77,2$ 'dir. SIRI ortalaması sırası ile $1733 \pm 148,5$ ve $2149,0 \pm 236,8$ bulunmuştur. TRG 2-3 olan grubun sayısal olarak ortalamaları daha yüksek olsa da istatistiksel olarak anlamlı bir fark bulunmamaktadır. TRG 0-1 olan grubun NLR $2,73 \pm 0,19$, TRG 2-3 olan grubun $2,85 \pm 0,18$ dir. TRG 0-1 olan grubun PRL $155,0 \pm 8,21$, TRG 2-3 olan grubun $158,0 \pm 7,32$ dir. Her iki grup arasında NLR ve PLR için istatistiksel olarak anlamlı bir fark bulunmamıştır.

Sonuç: Lokal ileri rektum kanserinde hematolojik inflamatuvar indekslerin neoadjuvan tedavi yanıtı ile ilişkisini inceleyen çalışmalarda çelişkili sonuçlar bulunmaktadır. Güneş ve ark. rektum müsinöz adenokarsinomlu hastalarda hematolojik inflamatuvar indeksleri neoadjuvan yanıtını ile ilişkilendirmiştir. Guan ve ark. yaptığı çalışmada SII, NLR ve PLR indeksleri patolojik yanıt ile ilişkili bulunmamıştır. Ding ve ark. operasyon öncesi sadece SIRI'nın neoadjuvan tedavi yanıtını öngörebileceğini göstermiştir. Çalışmamızda rektum kanserinde tanı anındaki hematolojik inflamatuvar indeksler ile neoadjuvan tedavi yanıtı ile ilişkili bulunmamıştır. İnflamatuvar belirteçlerle ilgili modellemelerin klinik pratiğimizde nasıl ve nerede kullanılabileceğine yönelik daha geniş ve kapsamlı çalışmalara ihtiyaç vardır.

S14- NEOADJUVAN KEMOTERAPİ ALMIŞ HORMON POZİTİF HER2 NEGATİF MEME KANSERLİ HASTALARDA HİSTOLOJİK ALT TİP CERRAHİ VE PATOLOJİ SONUÇLARINI ETKİLİYOR MU?

Kıvanç Mercan¹, Cengiz Yılmaz¹

¹İzmir Şehir Hastanesi Tıbbi Onkoloji

Amaç: Neoadjuvan kemoterapi uygulanmış hormon reseptörü (HR) pozitif HER2 negatif meme kanserli hastalarda histolojik alt tiplere göre [invaziv duktal karsinom (İDK) vs. invaziv lobüler karsinom (İLK)] cerrahi sonuçların ve patolojik yanıt derecelerinin karşılaştırılması hedeflendi.

Yöntem: Çalışmamıza 2017-2023 tarihleri arasında HR(+) HER2(-) meme kanseri nedeni ile neoadjuvan kemoterapi uygulanmış kadın hastalar dahil edildi. Hastaların demografik özellikleri, tümör karakteristikleri kayıt altına alındı. Memeye ve aksillaya uygulanan cerrahiler, meme cerrahisi sırasında veya sonrasında ek cerrahi girişim (kavite revizyonu ± mastektomi) gerekip gerekmediği, sentinel lenf nodu biyopsisi (SLNB) uygulanmış hastalarda aksiller lenf nodu diseksiyonu (ALND) gerekip gerekmediği incelendi. Gerek primer meme tümöründe gerekse aksiller lenf nodlarında patolojik yanıt durumlarına bakıldı. Sonuçlar histolojik alt tiplere göre (İDK vs. İLK) istatistiksel olarak karşılaştırıldı.

Bulgu: Çalışmaya neoadjuvan kemoterapi sonrası opere olmuş 107 İDK ve 13 İLK histolojisine sahip 120 hasta dahil edildi. İLK histolojisine sahip hastaların ortalama yaşı İDK histolojisine sahip hastalara göre anlamlı olarak daha yüksekti (57 ± 11 vs. 51 ± 10 , $p = 0.020$). Gruplar arasında tümör boyutu, moleküler alt tip ve tümör derecesi bakımından anlamlı farklılık yoktu. İDK histolojisine sahip hastalara daha fazla oranda antrasiklin ve taksan içeren ardışık neoadjuvan kemoterapi verilmişti (%92.5 vs. %76.9). İLK grubundaki hastalara, İDK grubuna göre daha az oranda meme koruyucu cerrahi (%38.5 vs. %58, $p = 0.182$) ve daha az oranda SLNB (%8 vs. %30, $p = 0.090$) uygulanmıştı. Operasyona meme koruyucu cerrahi ile başlanan 73 hastanın 17'sinde (%23) cerrahi sınır pozitifliği nedeni ile ek cerrahi (kavite revizyonu ± mastektomi) ihtiyacı olmuştu. İLK grubunda İDK grubuna göre anlamlı düzeyde daha fazla oranda kavite revizyonu gerekmişti ($\%57$ vs. $\%20$, $p = 0.026$). İLK grubunda 7 hastanın 4'üne kavite revizyonu uygulanmış, kavite revizyonuna rağmen cerrahi sınır pozitifliği devam ettiğinden iki hastaya total mastektomi uygulanmıştı. Klinik tam yanıt olması nedeni ile 95 hastada (84 İDK, 11 İLK), aksilla cerrahisine SLNB ile başlanmıştı. İLK grubunda 11 hastanın 10'una (%91), İDK grubunda ise 84 hastanın 52'sine (%62) ALND'na gerek duyulmuştu. Her iki grup arasında istatistiksel anlamlılığa yakın farklılık mevcuttu ($p = 0.057$). İLK histolojisine sahip 11 hastanın hiçbirinde SLNB'de patolojik tam yanıt (pCR) gerçekleşmişti. Bütün hastalarda ALND ihtiyacı vardı ancak bir hastaya komorbiditeleri göz önünde bulundurularak ALND yapılmamıştı. Bütün hastaların sadece 15'inde (%12.5) primer meme tümöründe, 23'ünde ise (%19) aksillada pCR gelişmişti. İLK grubundaki hastaların hiçbirinde memede ve aksillada pCR gelişmişti. İDK grubundaki hastaların %14'ünde meme tümöründe, %21.5'inde ise aksiller lenf nodlarında pCR gelişmişti (p sırasıyla 0.149 ve 0.063).

Sonuç: Neoadjuvan kemoterapi sonrası MKC uygulanan İLK hastaları kavite revizyonu bakımından oldukça risklidirler. Bu grup hastalarda neoadjuvan kemoterapi sonrası aksilla klinik tam yanıtı olsa bile patolojik tam yanıt gelişme olasılığı düşük olduğundan SLNB planlanıyorsa ALND hazırlıklı girilmelidir. Multidisipliner konseylerde İLK histolojisinin bu negatif yönleri vurgulanmalı ve hekimlerin farkındalığı artırılmalıdır.

S15- INTRAKRANİYAL STREOTAKTİK RT İLE TEDAVİ EDİLEN HASTALARDA BEYİN METASTAZI HIZININ PROGNOSTİK ROLÜNÜN DEĞERLENDİRİLMESİ

Fatma Sert¹, Nazlıcan Bozbaş Yalçın¹, Serra Kamer¹

¹Ege Üniversitesi Tıp Fakültesi, Radyasyon Onkolojisi Anabilim Dalı

Amaç: Güncel hedefe yönelik tedavilere rağmen beyin metastazları (BM), başta akciğer kanserleri olmak üzere solid organ tümörleri için önemli bir problem olmaya devam etmektedir. Stereotaktik radyoterapi (SRT) BM tedavisinde hem lokal BM kontrolünü hem de sağlıklı beyin yapısını koruması açısından önemli bir avantaja sahiptir. Beyin metastaz hızı (BMH), BM olan hastalarda genel sağ kalım (GS) için bir prognostik faktör olarak önerilmiştir. Bu çalışmada, SRT ile tedavi edilmiş BM'lerinde validasyonu yapılmış olan başlangıç BMH'nin prognostik rolünün araştırılmasıdır.

Yöntem: Çalışmamızda kliniğimizde 2021-2024 yılları arasında BM tanısı ile intrakranial SRT uygulanan hastalar seçilmiştir. Başlangıç BMH için ilk beyin olayı sırasındaki BM sayısının, ilk kanser tanısından ilk BM'ye kadar geçen toplam süreye bölünmesiyle hesaplanmıştır. Log-rank testleri ve doğrusal, lojistik ve Cox regresyon analizi ile GS'nin prognostik ve prediktif rolünün tanımlanması için kullanılmıştır.

Bulgu: Toplam 40 hasta 76 BM lezyonu çalışmamıza dahil edilmiştir. Dahil edilen hastaların ortalama yaşı 67 (aralık: 42-76), 5 (%12,5)'i kadın ve 35 (%87,5)'i ise erkektir. Hastaların çoğunluğu 37 (%92,5)'si primer akciğer kanseri tanısına sahip olup kalan 3 (%7,5) hastanın primer tanısı akciğer kanseri dışıdır. Tanıdan BM'na kadar geçen süre ortalama 5,5 (aralık: 0-112) ay olup, 8 (%20)'i tanıdan BM ile başvurmuşlardır. Stereotaktik RT uygulanan metastaz sayısı ortalama 1,5 (aralık: 1-5)'dir. Hastaların 20 (%50)'sinin tek soliter BM'na SRT ve geri kalan yarısına da çoklu BM'sine SRT uygulanmıştır. Hastaların başlangıç BMH ortalama 2,58 (aralık: 0,11-50,00)'dir. Ortalama 11,5 (aralık: 1-38) aylık toplam takip sonrasında hastaların 14 (%35)'ünün ex olduğu, 26 (%65)'sinin sağ hastalıklı olarak izlendiği görülmüştür. Başlangıç BMH'na göre hastalar düşük (bBMH <2) ve yüksek (bBMH ≥2) olarak gruplandırıldığında ortalama GS'in yüksek risk grubunda anlamlı olarak düşük olduğu saptanmıştır (p=0,001).

Sonuç: Çalışmamız ile bBMH'nin, farklı zaman noktalarında BM'leri olan yakın zamanda tedavi edilmiş ve homojen bir hasta kohortunda GS'ı ön görmede basit, pratik ve güvenilir bir prognostik parametre olduğunu göstermiştir. Ancak farklı tanımlanmış BMH'leri ile karşılaştırılması ve valide edilmesi uygun olacaktır. BMH değerlerinin sadece tedavi sonuçlarını değil, aynı zamanda bir hastanın hastalık seyrinin sonraki zaman noktalarında diğer metastaz hızlarının da daha fazla hasta sayısı ile değerlendirilmesi SRT ile tedavi edilen hastalarda tekrar ışınlama gereksinimi, fraksiyonasyon seçimi ve beklentiler konusunda rasyonel kararlar almamıza yardımcı olacaktır.

S16- SERUM C-REAKTİF PROTEİN SEVİYESİNİN IMMUNOTERAPİ ALMIŞ İLERİ EVRE KANSER HASTALARINDA PREDİKTİF VE PROGNOSTİK ROLÜ

Aslı Yıldırım¹

¹Yalova Üniversitesi Tıp Fakültesi, Tıbbi Medikal Onkoloji Anabilim Dalı, Yalova, Türkiye

Amaç: Akut faz reaktanı olarak da bilinen serum c-reaktif protein (CRP) sadece kanser oluşumu nedeniyle ortaya çıkan inflamasyonda artmakla kalmaz, aynı zamanda DNA hasarını ve tümör progresyonunu da arttırabilir. Bu veri bize serum CRP düzeyinin ileri evre kanser hastalarında prognostik ve prediktif değerinin olabileceğini, dolayısıyla hangi hastanın tedaviden daha fazla fayda görebileceğini öngörmeye basit, kolay ulaşılır ve günlük pratikte rutin uygulamaya uygun bir marker olabileceğini düşündürmüştür .

Bu çalışmada amaç, ileri evre kanser hastalarında immunoterapi tedavilerine hangi hastaların daha iyi yanıt verdiğini gösteren basit, klinik pratikte kolay uygulanır parametre olan serum CRP düzeyinin prediktif ve prognostik rolünü araştırmaktır.

Metod ve Bulgular: Retrospektif, çok merkezli çalışmamızda ileri evre kanser tanısıyla takipli, immünoterapi tedavilerini kemoterapi ile beraber veya kemoterapisiz almış 18 kadın hasta, 48 erkek hasta çalışmaya alındı. Yaş ortalaması 64.8 yıl olup hastaların %56,7'si küçük hücreli dışı akciğer kanseri, %21,7'ı küçük hücreli akciğer kanseri, %8,3'ü böbrek kanseri, %3,3'ü baş-boyun kanseri, %5,0'ı mesane kanseri ve %5,0'ı malign melanoma tanısı aldığı görüldü. İmmünoterapiye 6 aydan uzun yanıt veren hastaların ortalama CRP değeri 7.7 iken 6 ay ve daha kısa yanıt verenlerde ortalama CRP düzeyi 17.8 saptanmıştır (**p=0.001**). Toplanan veriler SPSS programında incelenerek istatistiksel anlamlı değer olarak p<0.05 kabul edilmiştir.

Tablo 1: Hastaların özelliklerinin dağılımı

	Özellikler	N	%
Cinsiyet	Kadın	18	30
	Erkek	42	70
Kanser Tipi	KHAC CA	13	21,7
	KHDAC CA	34	56,7
	Baş-boyun CA	2	3,3
	Renal CA	5	8,3
	Mesane CA	3	5
	Malign melanoma	3	5
Tedavi tipi	Atezolizumab	13	21,7
	Pembrolizumab	10	16,7
	Nivolumab	37	61,7
Hasta sonucu	Ex	19	31,7
	Canlı	41	68,3

Tablo 2: İmmünoterapiye yanıt süresine göre hastaların laboratuvar parametrelerinin dağılımı

	< 6 ay		> 6 ay		P değeri
CRP	17,8 [11,9-23,6]	23,4±21,7	7,7 [1,8-12,6]	9,0±7,4	0,001*

* Mann-Whitney U Test, p<0.05

Sonuç: Çalışmamızda tedaviden önce 1 ay içinde bakılmış serum CRP değerinin yükselmesi ile hastaların immünoterapi tedavilerine daha kısa süreli yanıt vermesi arasında istatistiksel anlamlı ilişki bulunmuştur.

Anahtar Kelimeler: CRP, İmmünoterapi, İleri evre kanser hastaları

ONKOLOJİ POSTER BİLDİRİLERİ

P1- RADYASYON PNÖMONİSİ GELİŞEN HASTADA İNHALER STEROİD DENEYİMİ

Evrıcan Zın Güzel¹,Ecem Kocabaşođlu²,Mustafa Şahbazlar¹,Atike Pınar Erdoğan¹,Ferhat Ekinci¹

¹MCBU Tıbbi Onkoloji, ²MCBU Radyasyon Onkolojisi

Amaç: Radyasyon pnömonisi, torasik bölgeye radyoterapi uygulanan hastalarda görülen ve doz sınırlayıcı bir komplikasyondur. Genellikle nefes darlığı, öksürük, göğüs ağrısı, ateş ve halsizlik gibi semptomlara neden olur. Subakut radyasyon pnömonisi genellikle 4-12 hafta içinde, fibrotik formu ise 6-12 ay sonra ortaya çıkar. Akciğer hasarı, radyoterapi yöntemi, toplam doz, fraksiyon sayısı, hastanın genetik yapısı ve ek kemoterapi tedavisi gibi faktörlerden etkilenir. Tanıda akciğer röntgeni ve bilgisayarlı tomografi (BT) temel rol oynar. Radyoterapi alanına uyan infiltrasyonlar, buzlu cam görünümü ve konsolidasyonlar izlenebilir. Biz bu çalışmamızda, radyasyona bağlı semptomatik pnömoninin inhaler steroid ile başarılı bir şekilde tedavi edildiđi bir olguyu sunmayı amaçladık.

Yöntem:

Bulgu: 64 yaşında, hipertansiyon tanılı kadın hasta, 2023 yılında sağ memede ele gelen kitle nedeniyle tetkik edilmiş, biyopsi sonucu invaziv lobüler karsinom olarak rapor edilmiştir. Hasta T2N3M0 olarak evrelendirilerek neoadjuvan kemoterapi (4 kür ddAC, 4 kür dd paklitaksel) almış ve cerrahi olarak sağ modifiye radikal mastektomi uygulanmıştır. Adjuvan radyoterapi 25 fraksiyon (50 Gy) olarak göğüs duvarı, aksilla, supraklaviküler ve internal mammaria lenf nodlarına uygulanmıştır. Radyoterapiden dört ay sonra hastada nefes darlığı ve halsizlik semptomları ortaya çıkmış, akciğer BT'de sağ akciğer sağ meme radyasyon terapisi portallarına uyan alanda, heterojen infiltrasyonlar izlenmiştir. Alınan balgam kültürleri negatif bulunmuş, radyasyon pnömonisi tanısı ile inhaler glukokortikoid tedavisi uygulanmıştır.

Sonuç: Radyasyon pnömonisi tedavisinde semptomların şiddetine göre kortikosteroidler ve destek tedavi uygulanır. Hafif semptomlu hastalar için inhaler glukokortikoidler tercih edilebilir. Hastamıza 800 mg inhale budesonid ve destek tedavi uygulanmış, iki hafta sonunda semptomları azalmış ve klinik iyileşme görülmüştür. Son yıllarda gelişen radyoterapi tekniklerine rağmen radyasyon pnömonisi riskini ortadan kaldırmak mümkün değildir. Radyoterapi gören hastalarda nefes darlığı, öksürük ve ateş gibi semptomlar geliştiğinde radyasyon pnömonisi akla gelmeli ve uygun görüntüleme ile değerlendirilmelidir. Hafif olgularda inhaler steroidler etkili bir tedavi alternatifi olabilir.

P2- TRİPLE NEGATİF MEME KANSERİNDE LEPTOMENİNGEAL METASTAZIN ATİPİK SEYRİ: SACİTUZUMAB GOVİTEKAN İLE TAM YANIT – OLGU SUNUMU

Nagihan Kolkıran¹,Atike Pınar Erdoğan²,Mustafa Şahbazlar³,Ferhat Ekinci⁴

Amaç: Amaç: Triple negatif meme kanseri, agresif seyirli, kötü prognozlu ve özellikle metastatik ya da ileri evrelerde sınırlı tedavi seçeneklerine sahip bir alt tiptir. Beyin metastazı gelişen meme kanseri hastalarının yönetimi, multidisipliner bir yaklaşım gerektirmektedir. Bu yaklaşımda, hastanın santral sinir sistemi ve ekstrakraniyal hastalık yükü, önceki tedavileri, performans durumu, eşlik eden komorbiditeler ve mevcut terapötik seçenekler gibi çeşitli faktörler dikkate alınmalıdır. Trop-2 hedefli bir antikör-ilaç konjugatı olan sacituzumab govitekan, özellikle kemoterapiye dirençli metastatik triple negatif meme kanseri hastalarında önemli bir etkinlik göstermiştir. Ancak, santral sinir sistemi tutulumunun, özellikle leptomeningeal hastalığın yönetimindeki etkinliği halen araştırılmaktadır. Bu olgu sunumu, santral sinir sistemi metastazı olan triple negatif meme kanserli hastalar için sacituzumab govitekanın umut vadeden terapötik rolünü vurgulamaktadır.

Yöntem:

Bulgu: Olgu: 49 yaşında kadın hasta, sol memede kitle saptanması üzerine yapılan biyopsi sonrası tıbbi onkoloji polikliniğimize yönlendirildi. Ağustos 2023'te sol memede 27x21 mm boyutlarında kitleye uygulanan tru-cut biyopsi kötü diferansiye triple negatif invaziv duktal karsinom olarak sonuçlandı. Pozitron emisyon tomografi-bilgisayarlı tomografi incelemesinde uzak metastaz izlenmezken, sol aksillada en büyüğü yaklaşık 30x29 mm boyutlarında multipl metastatik lenf nodları tespit edildi. Hasta, neoadjuvan tedavi olarak 4 kür doz-yoğun adriamisin ve siklofosfamid sonrası haftalık 12 kür karboplatin ve paklitaksel kemoterapisi aldı. Neoadjuvan kemoterapi sonrası mastektomi uygulanan hastanın patolojik incelemesinde tam yanıt elde edildiği görüldü. Postoperatif dönemde hastaya adjuvan radyoterapi verildi. Adjuvan radyoterapi sürecinde baş ağrısı şikayetlerinin ortaya çıkması üzerine gerçekleştirilen beyin manyetik rezonans görüntülemesinde multipl metastatik lezyonlar tespit edildi ve hastaya tüm beyin radyoterapi uygulandı. BRCA negatif olan hastaya, palyatif tüm beyin radyoterapisi sonrasında kapesitabin tedavisi başlandı. Dört kür kapesitabin sonrası hastada sırt ve kalça ağrısı ile birlikte alt ekstremitelerde güçsüzlük şikayetleri gelişmesi üzerine ileri değerlendirme yapıldı. Torakolomber manyetik rezonans incelemesinde leptomeningeal metastaz saptandı. Radyoterapi için uygun olmayan hastaya, 10 mg/kg dozunda sacituzumab govitekan tedavisi başlandı. Üç kür sacituzumab govitekan tedavisi sonrasında radyolojik incelemede leptomeningeal metastaza dair bulgu saptanmadı ve hastanın tedaviye tam yanıt verdiği gözlemlendi.

Sonuç: Sonuç olarak, bu olgu sunumu, leptomeningeal metastazı olan triple negatif meme kanseri tedavisinde sacituzumab govitekanın sağladığı klinik faydayı vurgulamaktadır. Sacituzumab govitekan, yalnızca kemoterapiye dirençli hastalarda değil, aynı zamanda beyin ve leptomeningeal metastazı bulunan hastalar için de güçlü bir tedavi seçeneği sunmaktadır. Bu ajanla ilgili devam eden araştırmalar ve artan klinik deneyimler doğrultusunda, sacituzumab govitekanın merkezi sinir sistemi tutulumu olan ileri evre triple negatif meme kanserinin yönetiminde temel tedavi yaklaşımlarından biri haline gelmesi beklenmektedir. Bu sayede, sınırlı tedavi seçeneği bulunan hastalar için yeni bir umut kaynağı oluşturabileceği öngörülmektedir.

P3- PANITUMUMAB İLE PARŞİYEL YANITLI SMARCB1 EKSİKLİĞİ İLE KARAKTERİZE RENAL MEDÜLLER KARSİNOM OLGUSU

Hatice Helvacı¹,Sercan Ön¹

¹Tepecik Eğitim Ve Araştırma Hastanesi

Amaç: Renal medüller karsinom (RMK) böbreğin agresif seyirli malign epitelyal tümörüdür. Böbreğin medullasındaki toplayıcı kanalların distal kısımlarından köken alır. Biallelik SMARCB1 kaybı karakteristiktir ve olguların çoğunda orak hücreli anemisi eşlik eder. Genç hastalarda görülür, hematüri, karın ağrısı ve kilo kaybı ile prezente olur ve prognozu kötüdür. Metastatik hastalıkta sağ kalım 12 aydan kısadır. Nadir görülen bir hastalık olması nedeniyle kliniğimizde takip ettiğimiz metastatik RMK vakasını sunuyoruz.

Yöntem: Bilinen Glukoz 6-fosfat Dehidrojenaz eksikliği ve orak hücreli anemi tanısı olan 27 yaşında erkek hasta izole makroskopik hematüri ile hastaneye başvurdu. Yapılan görüntülemesinde sol böbrekte alt polde pelvik seviyeden başlayıp alt yarıyı tama yakın dolduran boyutu 49x38 mm kitlesel ve aynı seviyede sol paraaortik alanda büyüğü 25 mm boyutlu, konglomare birkaç adet lenf nodu mevcuttu. Sol radikal nefrektomi ve lenf nodu diseksiyonu yapılan hastanın patolojisi böbrek hücreli karsinomun yüksek dereceli, infiltratif olması yanı sıra, INI1 ekspresyon kaybı saptanması "SMARCB1 deficient" renal medüller karsinomu olarak sonuçlandı . Ayrıca lenfovasküler invazyon görülen olgunun patolojik evresi : pT3 pN1 şeklinde sonuçlanan 4 adet bölgesel metastatik lenf düğümleri saptandı.Hastadan gönderilen kan tahlillerinde G6PD:0.6 IUG HB , HBA:%61.3 , HBS:%31.3 ,PLT:394 10⁹/L , HB:9.5 gr/dl ,KREA:1 .2 mg/Dl ,BUN:19 mg/dl ,K:4.9 mEq/L

Bulgu: Hastaya adjuvan 4 kür gemisitabin ve sisplatin tedavisi verildi. Kemoterapi bittikten 3 ay sonra çekilen kontrol görüntülemesinde akciğer ve karaciğerde yeni gelişen metastazlar saptanması üzerine hastaya Anti-CTLA-4 monoklonal antikor ipilimumab ve anti-PD-1 monoklonal antikor nivolumab iki kür olacak şekilde verildi. Hastanın yaygın vücut ve kemik ağrısı ciltte kuruluk kilo kaybı ciddi şekilde devam etmekteydi. Tedavi sonrası kontrol görüntüleme torakal ve abdominopelvik bölgede belirgin progresse görünümde metastatik nodüler lezyonlar saptandı. Tedavi seçenekleri kısıtlı olması nedeniyle yapılan literatür taramasında Anti-EGFR ajanlar ile yanıt bildirilmesi üzerine hastaya Panitumumab 6 mg/kg 14 günde bir başlandı. Sekiz kür tedavi sonrasında hemen hemen tüm lezyonlarda parşiyel regresyon izlendi. Hastaya tedavisi devam edilmekte.

Sonuç: SMARCB1 deficient RMK'da tedavi seçenekleri gözlemsel verilere dayanmaktadır. Erken evre hastalıkta cerrahi standart olsa da adjuvan tedaviye dair veri yoktur. Metastatik dönemde platin içeren kombinasyon rejimleri ile yanıt oranı %30 civarındadır. Platin altında progresse hastalar için immun kontrol noktası inhibitörleri, proteozom inhibitörleri ve anti-VEGF ajanlarının etkinliğine dair küçük de olsa veriler mevcuttur. Wiele ve arkadaşlarının yaptığı çalışmada bevasizumab ve etlotinib kombinasyonu iki (%20) hastada parşiyel yanıt elde edilmiştir. Biz de vakamızda Panitumumab in etkinliğini gösterdik.Medüller karsinom,kemoterapiye duyarlı olmasına rağmen, tedaviye rağmen sıklıkla kötü bir prognoz gösterir ve karaciğer, akciğer kemik gibi uzak organlara yayılabilir. Gelecekte, hedefe yönelik tedaviler ve immünoterapilerle ilgili daha fazla klinik çalışma yapılması, tedavi seçeneklerini iyileştirebilir ve hastaların yaşam kalitesini artırabilir. Bu nedenle, renal medüller karsinomun erken tanı ve tedavi yaklaşımlarını geliştirmek, hastaların prognozunu iyileştirme açısından büyük önem taşımaktadır.

P4- NADİR BİR TANI OLAN RENAL MYXOMA OLGUSU

Mehmet Gürdal Savsar¹, Ali Oğul¹

¹Mersin Üniversitesi Tıp Fakültesi Hastanesi Tıbbi Onkoloji B.D.

Amaç: Mixomalar, deri, kemikler, kalp gibi birçok anatomik bölgede karşımıza çıkabilen nadir tümörlerdir. Dünya çapında belgelenmiş sadece 18 böbrek tutulumu vakası bulunmaktadır. Nadir olması nedeni ile net bir klinik tablo bildirilmemiştir. Ancak diğer bildirilen olgularda en sık klinik tablo yan ağrısıydı. Şimdiye kadar herhangi bir metastaz, invazyon veya nüks bildirilmediği için genellikle bening natürlü tümörler olarak kabul edilirler. Ancak radyolojik bulguları maling tümörlere benzer olduğu için hastalar takibe alınmaktadırlar. Amacımız oldukça nadir görülen bu olguyu sunarak bu tümöre yaklaşımımızı göstermektir.

Yöntem:

Bulgu: Olgu: 61 yaşında kadın hasta, son bir aydır artan yan ağrıları ile üroloji polikliniğine başvurmuş. Yapılan tetkiklerde sağ böbrekte yaklaşık 5 cm boyutunda muhtemel ürotelyal neoplazi ile uyumlu şüpheli düzensiz sınırlı lezyon görülmüş. Takiben sağ radikal nefrektomi yapılan hastanın ameliyat patolojisinde böbrek dokusunda 4x4,5 cm boyutlarında, ince fibröz bir kapsüle, mikzoid stromaya sahip, içi hücrelerden oluşan neoplazi görülmüştü. Tümör hücreleri vimentin için diffüz pozitif, pankreatin, S-100, CD34, CD31 ve pansitokeratin için negatif boyanması sonucunda miksoma olarak tanımlanmıştır. Alınan Lenf nodlarında tutulum görülmemiş ve çevre dokulara invazyon görülmemiştir.

Sonuç: Miksoma böbrekte oldukça nadir görülen bening bir neoplazmdir. Literatürde tanımlanan yaklaşık 18 saf renal miksoma vakası bulunmaktadır. Rapor edilen olguların çoğu asemptomatik ve insidental olarak tanı alsa da bazı olgularda renal kapsül gerilimi sebebi ile yan ağrısı yakınması ile başvuru gözlenmiştir. Olguların çoğunda yaş aralığı 27-82 olmakla beraber, cinsiyet ayrımı gözlenmemiştir. Yumuşak, soluk, lobule kitleler şeklinde görülürler. Mikroskopide yuvarlak, poligonal, yıldız şekilli hücreler, bol gevşek mikzoid stroma ile çevrelenmiş şekilde görülürler. Mitoz, pleomorfizm ve nekroz ise yoktur. Hemoraji alanları bulunabilir. Nerdeyse tamamında nefrektomi ile takip yeterli olmakla beraber basit tümör enükleasyonu da yapılabilir. Bildirilen tüm vakalarda nüks veya metastaz görülmediği için iyi prognozlu bir seyire sahiptir.

P5- REKTUM KANSERİ OLGUSU

Selay Artan¹, Melin Aydan Ahmed¹, Burak Şakar¹

¹Ü Onkoloji Enstitüsü

Amaç: Kolorektal kanserler, dünyada erkeklerde en yaygın üçüncü, kadınlarda ise ikinci kanserlerdir ve tüm kansere bağlı ölümlerin dördüncü en yaygın nedenidir. Bu olgu sunumumuzda nadir bir metastaz paternine sahip vakamızın paylaşılması amaçlanmıştır.

Yöntem:

Bulgu: 49 yaşında erkek hasta. Dışkılama sırasında kanama şikayeti ile başvuran hastada, anemi saptanması üzerine yapılan kolonoskopide rektum 13. cmden itibaren 5cm segment boyunca ülserovejetan kitle saptandı. Patolojisi taşlı yüzük hücreli alanlar içeren müsinöz adenokarsinom olarak raporlanan hastaya, evre 3C hastalık ile neoadjuvan kemoradyoterapi sonrası low anterior rezeksiyon yapıldı. YpT3N0, olarak tekrar evreden hasta adjuvan 8 kür XELOX aldı. 2.yıl kontrolünde hastada, kafa derisinde 1,5 aydır olan ağrısız ,sert, nodüler lezyon saptandı. Alınan punch biyopsi ile rektum karsinomunun deri metastazı saptandı (Resim 1). PET’te sol akciğerde 4cm kitle lezyon görüldü, alınan biyopsi ile rektum kanseri metastazı olduğu saptandı. Kranial MR’ında solda bazal ganglionlar düzeyinde 11x10 mm boyutlu yoğun homojen kontrast tutan metastaz görüldü. RAS wild olan hastaya, Kranial RT uygulandı, FOLFİRİ+Setuximab başlandı.6 kür sonrası PET vekranial görüntülemelerinde metastazın kaybolduğu görüldü. Takipleri devam etmektedir.

Sonuç: Kolorektal kanserlerde beyin metastazı %1-4 oranında görülen, nadir bir metastazdır. Cilt metastazlarının da sıklığı nadirdir ve ikisi de kötü sağkalım ile ilişkilidir, hastaların çok az bir kısmı 1 yıldan uzun yaşamaktadır.

P6- DNA TABANLI SCHOTTKY DİYOTLAR İLE AKCİĞER KANSERİ HÜCRE HATLARININ TANIMLANMASI

Ali Akbar Hussaini¹, Ayşe Çekin², Zeynep Gaye Hamarat², Mehmet Okan Erdal³,
Nur Selvi Günel², Murat Yıldırım¹

¹Selçuk Üniversitesi-Biyoteknoloji, ²Ege Üniversitesi-Tıbbi Biyoloji, ³Necmettin Erbakan Üniversitesi-MYO

Amaç: A549, H2030 kanser hücre hatları ve sağlıklı akciğer hücresi WI38 ekstrakte edilen DNA yarı iletken-metal aygıtlar üretmek, aygıtların elektriksel ve optik özelliklerini incelemektir. Çalışmada kanser hücrelerinden elde edilen DNA'nın yarı iletken özellikleri değerlendirilerek hem tanımlanması hem de farklı hücre hatlarının ayırt edilmesi hedeflenmiştir. Biyomoleküler malzemelerin elektronik uygulamalardaki potansiyeli araştırılarak, DNA bazlı biyosensörlerin geliştirilmesine katkı sağlanması amaçlanmaktadır.

Yöntem: DNA İzolasyonu:Hücre hatlarından her birinden 500.000 hücre eklenip 25 cm²'lik flasklere yerleştirilmiştir. İnkübasyon sonrası, her flaska 2 mL besiyeri eklenip hücre süspansiyonu 15 mL'lik falkon tüplerine alınmış ve flaskler %5 CO₂ 37°C'de 48 saat inkübe edilmiştir. Sonrasında H2030, A549 ve WI38 hücre hatlarının besiyeri uzaklaştırılıp her flaska 1 mL Trypsin-EDTA eklenmiş 5 dakika inkübe edilmiştir. Hücre süspansiyonları 1200 rpm'de 5 dk santrifüj edilip hücreler kültür süpernatantından ayrılmıştır. DNA izolasyonu All-In-One Mini-Preps Kit (Bio Basic) protokolüne göre yapılmış, miktar Nanodrop cihazıyla ölçülüp ng/μL cinsinden kaydedilmiştir. Cihaz Üretimi:İndiyum kalay oksit (ITO) kaplı cam lamalar, 10 Ω·cm'den düşük direnç ve %90 ışık geçirgenliği özellikleriyle KENT KİMYA, Türkiye'den temin edilmiştir. ITO yüzeyler 10x10 mm² boyutlarında kesilip sırasıyla Hellmanex, deiyonize su, izopropanol ve aseton çözeltilerinde 20 dk süreyle temizlenmiştir. İzole edilen DNA örneklerinden 20 μL, ITO yüzeylerine damlatılarak kaplama yapılmıştır. Elektriksel ölçümler için bakır teller solar simülatöre ve DNA/ITO cihazına bağlanmış, ölçüm alınmıştır.

Bulgu: UV-Vis spektroskopisi ile izole edilen DNA örneklerinin optik özellikleri incelenmiş ve A549, H2030 ve WI38 hücre hatlarından elde edilen DNA'ların 262,261 ve 260 nm arasında maksimum absorpsiyon gösterdiği belirlenmiştir. DNA'nın yarı iletken benzeri özellikler sergileyerek bantlar 4.29, 4.21 ve 4.18 eV olduğu gözlemlenmiştir. A549 ve H2030 cihazları orta düzeyde idealite faktörü ve değişken doyma akımı ile orta düzeyde performans gösterirken, WI38 hücrelerinden elde edilen cihazlar 8.25-8.89 arasında değişen yüksek idealite faktörü, 1.17-7.33 μA aralığında değişen yüksek doyma akımı ve 0.604-0.614 eV arasında düşük bariyer yüksekliği ile en düşük performansı göstermiştir.

Sonuç: İndiyum kalay oksit (ITO) alt tabakaları kullanılarak kanser hücre hatlarından izole edilen DNA'lar ile DNA bazlı elektronik cihazlar üretilmiştir. A549, H2030 ve WI38 hücre hatlarına ait DNA'ların elektriksel ve optik özellikleri incelenmiştir. Elde edilen bulgular, DNA bazlı cihazların, kullanılan DNA kaynağına ve hücre hattına bağlı olarak farklı elektronik ve optik özellikler sergilediğini ortaya koymaktadır. Sonuç olarak, cihazlar elektriksel özelliklerine göre belirgin bir şekilde tanımlanabilmektedir. A549 ve H2030 hücre hattı bazlı cihazlar orta seviyede idealite faktörü ve değişken kaçak akımı ile orta düzeyde bir performans sergilemektedir. WI38 hücre hattından elde edilen cihazlar ise yüksek idealite faktörleri, yüksek kaçak akımları ve düşük bariyer yükseklikleri ile en düşük performansı sergileyerek en verimsiz cihazlar olarak tanımlanabilmektedir. Sonuç olarak çalışma, DNA'nın yarı iletken özellikler gösterdiğini ve farklı hücre hatlarından elde edilen DNA'ların optik ve elektriksel özelliklerinde belirgin farklılıklar bulunduğunu, dolayısıyla bu cihazların daha geniş bir kullanım alanı için optimizasyon gerektirdiğini göstermektedir.

P7- IGG4 İLİŞKİLİ HASTALIKTA (IGG4-RD) RADYOTERAPİ BİR TEDAVİ SEÇENEĞİ MİDİR?

Tuğçe Bozkurt Vardar¹, Melis Palamar², Güzide Aksu³, Eda Ataseven⁴, Özge Sernikli¹, Serra Kamer¹

¹Ege Üniversitesi Tıp Fakültesi, Radyasyon Onkolojisi Ana Bilim Dalı, İzmir, ²Ege Üniversitesi Tıp Fakültesi, Göz Hastalıkları Ana Bilim Dalı, İzmir, ³Ege Üniversitesi Tıp Fakültesi, Çocuk İmmünolojisi Bilim Dalı, İzmir, ⁴Ege Üniversitesi Tıp Fakültesi, Çocuk Hematolojisi ve Onkolojisi Bilim Dalı, İzmir

Amaç: IgG4-RD, sıklıkla tümör benzeri kitleler ve/veya birden fazla organın ağrısız büyümesiyle ortaya çıkan kronik otoimmün fibroinflamatuvar bir hastalıktır. Tedavi yaklaşımı genellikle kortikosteroidler ile başlar ancak bazı vakalarda immünsupresif tedavi ya da ek tedavi seçenekleri gerekebilir. Radyoterapi (RT), bu hastalık için tipik bir tedavi seçeneği olmamakla birlikte bazı özel durumlarda yer alabilir. Bu çalışmada IgG4-RD tanısı ile oftalmik semptomları sistemik medikal tedavi ile kontrol edilemeyen ve üç boyutlu konformal radyoterapi (3D-CRT) uygulanan bir olgu sunulmaktadır.

Yöntem: Sol gözde diplopi, pitozis, ekzoftalmus ve içe bakış kısıtlılığı nedeniyle yapılan görüntülemesinde planum sfenoidale düzeyinden sağ optik sinirin post kiazmatik segmentine uzanan lezyon saptanan ve alınan biyopsi IgG4-RD olarak sonuçlanan 13 yaş kız çocuğu hastanemize başvurdu. Kortikosteroid ve metotreksata yanıt vermemesi üzerine IVIG uygulanan ancak bu tedaviyle de hem semptomatik hem radyolojik yanıt alınamayan hasta multidisipliner konseyimizde değerlendirildi. Hızlı ilerleyen görme kaybı nedeniyle RT kararı alındı.

Bulgu: Hasta kısa aquaplast maskeyle stabilize edilerek simülasyon yapıldı. Tedavi öncesi yapılmış olan manyetik rezonans görüntülemesi (MRG) rehberliğinde tedavi hacmi belirlendi ve 3D-CRT tekniğiyle 10 fraksiyonda 20 Gy planlandı. Klinik iyileşme hızla elde edildikten sonra RT sonrası 3. ayda yapılan MRG'de regresyon saptanmış olup göz muayenesinde içe bakış kısıtlılığının tamamen gerileyip göz hareketlerinin serbest olduğu, diplopinin tamamen gerilediği, görme keskinliğinin arttığı gözlemlendi. Hasta kortikosteroid ve rituksimab idame tedavisi altında izlenmektedir. Akut yan etki izlenmemiş olup kronik yan etki ve etkinlik için takip edilmektedir.

Sonuç: IgG4-RD'de RT, ilk tedavi seçeneği olmayıp daha çok diğer tedavilere yanıt vermeyen vakalarda ek bir seçenek olarak değerlendirilebilir ve sistemik tedavilere göre daha lokalize bir tedavi seçeneği olduğu için yalnızca belirli organlarda ve sınırlı hastalık alanlarında düşünülebilir. Ancak uzun dönemde organ hasarı ve sekonder kanser riski gibi potansiyel yan etkiler nedeniyle dikkatle kullanılmalıdır. Bu tedavi deneyimi RT'nin sistemik tedavilerle kontrol edilemeyen IgG4-RD'de semptomların hafifletilmesi için uygun bir seçenek olabileceğini düşündürmektedir.

P8- ONKOLOJİDE ADVERS İLAÇ REAKSİYONLARININ BİLDİRİMİ VE FARMAKOVİJİLANS

Ayben Eda Erbastı¹, Güler Merve Özçopur¹, Sinem Baltacı¹

¹Ege Üniversitesi Tıp Fakültesi Hastanesi

Amaç: Bu çalışmada farmakovijilans kavramının onkoloji alanındaki önemini ve yerinin vurgulanması amaçlanmıştır. Ülkemizde advers ilaç reaksiyonları (AİR) bildirimlerinin yapıldığı Türkiye Farmakovijilans Merkezi (TUFAM) ve advers reaksiyon bildirim formunun doldurulmasına yönelik bilgilendirilmelerin de yer aldığı çalışmamızda hekimlerin, eczacı ve hemşireler başta olmak üzere diğer tüm sağlık profesyonelleri ile iş birliği içinde farmakovijilansa bulunabileceği katkılar değerlendirilmiştir.

Yöntem: Farmakovijilans ve advers ilaç reaksiyonları (AİR) ile ilgili onkoloji alanında yapılmış çalışmalarla ilgili literatür taraması yapılmış, konuya ilişkin çıkarımlar özetlenmiştir. Advers reaksiyon bildirim formunun doldurulma aşaması TUFAM yönergelerine uygun olarak, üniversitemiz tarafından geçmişte yapılmış bildiri üzerinden örneklenmiştir.

Bulgu: Günümüzde yapılan çeşitli klinik araştırmalar sonucunda kemoterapi protokollerinde kullanılmak üzere yeni ilaçlar keşfedilmektedir. Düşük sistemik toksisite beklentisiyle üretilen yeni ilaçların güvenlik profilleri geleneksel kemoterapinin tipik toksisite modellerinden farklıdır, bu nedenle bu yeni ilaçları kullanan hastalar, yeni advers etkileri belirlemek için yakından takip edilmelidir. AİR olarak adlandırılan tüm bu olayların kayıtlarını toplamak için çeşitli sistemler kurulmuştur. Ülkemizde bu kayıtları toplayan ve inceleyen kurum TUFAM olup hekimler başta olmak üzere eczacılar, diş hekimleri ve hemşireler AİR bildirimlerinden sorumludur. Farmakovijilans tedavilerle ilişkili riskleri tanıma ve derhal müdahale edebilme konusunda oldukça önemli bir rol oynamaktadır. Bu kapsamda en sık karşılaşılan eksik raporlanma durumu AİR ile hastalığa bağlı klinik durumun birbiri ile karıştırılması sonucu ortaya çıkmaktadır. Neredeyse tüm sistemik antineoplastik ilaçlar dar bir terapötik aralığa sahiptir ve toksisitelerinin sıklıkla normal veya kaçınılmaz olarak kabul edilmesi de eksik raporlanmaya yol açabilmektedir. Onkoloji sağlık hizmeti sağlayıcıları ile yapılmış AİR bildirim deneyimleri ve farmakovijilans protokolleri hakkındaki bilgilerine yönelik bir anket çalışmasında cevap verenlerin %10,8'ini hekimler, %26,2'sini hemşireler ve %50,8'ini eczacılar oluşturmuştur. Çalışmada cevap verenlerin yaklaşık %58,9'unun daha önce bir AİR bildirdiği ve %76,9'unun AİR ile ilgili eğitim aldığı ifade edilmiştir. Yine aynı çalışmada AİR ile en sık ilişkilendirilen ilaçlar metotreksat ve paklitaksel olmuştur. Çalışmanın sonuçlarında da görüldüğü üzere AİR bildirimleri sağlık hizmeti sağlayıcılarının görevlerinin bir parçası olmakla beraber bildirimlerden sorumlu sağlık profesyonelleri yalnızca hekimler değildir. Üniversitemizde de bu kapsamda 2019 ve 2020 yıllarında okzaliptin ve karboplatin etkin maddeli iki ilaç müstahzarı için AİR bildirim formları eczane tarafından doldurulmuş ve TUFAM'a bildirilmiştir. Yapılan değerlendirmeler sonucunda ise ilgili seri numaralarına sahip ilaçların toplatılmasına karar verilmiştir.

Sonuç: Etkili ve güvenli ilaç tedavisinde ve ilaca bağlı olası risklerin önlenmesinde farmakovijilans büyük bir rol oynamaktadır. Onkoloji, ilaç tedavilerinde kullanmakta oldukları ilaçlar bakımından yapılan AİR bildirimleri ile farmakovijilansa oldukça önemli katkılar sağlayabilecek alanların başındadır. Çeşitli nedenlere bağlı olarak en sık karşılaşılan eksik raporlanma durumunu ise multidisipliner bir ekip aracılığıyla minimuma indirmek mümkündür. Hekimler, hemşireler ve diş hekimlerinin yanında eczacılar bu ekibin vazgeçilmez bir parçasıdır. Tüm eczacılar, aynı zamanda bir klinik eczacı görevi üstlenerek hekimler ve hemşireler ile işbirliği içerisinde farmakovijilanstaki rol olarak hastalara güvenli ve etkili ilaç tedavisi sunmakta görev almaktadır.

P9- PROSTAT KANSERİNDE RADYOTERAPİ İLE EŞ ZAMANLI ANDROJEN BLOKERLERİNİN KULLANIMIN RADYODUYARLILAŞTIRICI ETKİSİNİN ARAŞTIRILMASI

Gülsüm Sincar¹, Burcu Bölük², Murat Köylü³, Sunde Yılmaz Süslüer², Erhan Gökmen⁴, Fatma Sert³

¹Ege Üniversitesi, Tıp Fakültesi, Temel Onkoloji ABD, ²Ege Üniversitesi, Tıp Fakültesi, Tıbbi Biyoloji ABD, ³Ege Üniversitesi, Tıp Fakültesi, Radyasyon Onkolojisi ABD, ⁴Ege Üniversitesi, Tıp Fakültesi, İç Hastalıkları ABD

Amaç: Prostat kanseri (PK)'nin tedavisi için multidisipliner bir çalışma yapılması gerekmektedir. Özellikle lokal ileri ve metastatik hastalıkta Radyasyon Onkolojisi, Tıbbi Onkoloji ve Üroloji kliniklerinin iş birliği tedavide önemlidir. Tedavi seçeneklerinde iyileşmelerle organa sınırlı hastalık için 5-yıllık sağkalım oranları %90'lara ulaşırken; tümör yükü yüksek lokal ileri ve metastatik hastalıkta oranlar %30'lara düşmektedir. Lokal ileri ve oligometastatik hastalıkta androjen baskılama tedavisi ile radyoterapi (RT) kombine olarak kullanılabilir. Bu aşamada GnRH agonistleri ve/veya androjen reseptör blokerleri (ARB) kullanılabilir. ARB olarak bicalutamid, yeni nesil grupta ise abirateron ve enzalutamid kullanım onayı almış ilaçlardır. AR sinyal yolağının aktivasyonunun bloke edilmesi, PK tümör büyümesinin azaltılmasında oldukça etkilidir, prelinik ve klinik çalışmalar, RT'ye AR blokeri eklenmesinin sinerjistik bir etki oluşturabileceğine işaret etmektedir. Amacımız, hormon duyarlı PK hücre hatlarında RT ile eş zamanlı kullanılan AR blokerlerinin, hücre proliferasyonu, hücre döngüsü ve çift zincir kırıkları üzerine etkilerinin araştırılması, farklı radyasyon dozları ile ilişkisinin ortaya konmasıdır.

Yöntem: Çalışmamızda androjen bağımsız DU145 ve androjen bağımlı LNCaP insan prostat kanseri hücre hatları kullanılmıştır. Abirateron Asetat, Bicalutamid ve Enzalutamid'in PK hücre hatlarında hücre canlılık düzeyleri üzerindeki etkilerini saptamak için XTT analiz yöntemi kullanılarak sitotoksikite deneyleri yapılmıştır. En uygun RT dozunun belirlemek için hücre hatlarına farklı dozlar verilmiştir. Flask ve hücreleri içine alacak 20x20cm² radyasyon alanları arka (G:180) doğrultulu 6MV enerjili ışınlar kullanılmıştır. Sonrasında 2, 4, 6, 8 ve 10 Gy'lik tedavi dozlarının klonojenik analiz ile sağkalım eğrileri elde edilmiştir. Bu sağkalım eğrileri kullanılarak her bir hücre hattı için en uygun tedavi dozu belirlenmiştir. Belirlenen ARB'leri eklenen eş zamanlı kullanımda hücre ölümleri üzerine etkileri tek başına kullanımları ile karşılaştırılmıştır. Hücre hatlarında hücre döngüsü ve çift zincir kırık analizleri gerçekleştirilmiştir.

Bulgu: ARB'lerinin DU145 ve LNCaP hücre hatlarında sitotoksik analizlerinde; beklendiği gibi androjen bağımsız olan DU145 hücre hatlarında bağımlı olan hücre hatlarından istatistiksel olarak daha fazla hücre ölümü izlendi. LNCaP hücre hatlarında ise en belirgin hücre ölümü tüm ARB'ler ile 72.saat ölçümlerinde elde edildi. Kullanılması gereken ARB seviyeleri arasında fark saptanmadı (p>0,05). DU145 hücre hattında doz ile sağkalım arasında anlamlı bir ilişki saptandı ve %10 sağkalım dozu (Gy), RT dozu olarak kullanıldı. Ölçümlerde anlamlı doz 7 Gy olarak bulundu. Bu RT dozu ile yapılan değerlendirmelerde en fazla hücre ölümü enzalutamid ile olduğu görüldü (p=0,03). G0/G1 evresinde bulunan hücrelerden sadece RT alan hücrelerin %38,51 ve ARB (Abirateron asetat, Bicalutamid ve Enzalutamid)'ler için 72.Saatteki IC50 dozları sırasıyla %74,06 , %78,65 ve %78,52; RT ve ARB (Abirateron asetat, Bicalutamid ve Enzalutamid) kombinasyonunun uygulanmasıyla sırasıyla %59,42 , %63,37 ve %53,40 'a yükseldiği gösterilerek tüm tozlarda G0/G1 hücre döngüsünde arrestine neden oldukları belirlenmiştir. İstatistiksel anlamlı farklılık yine enzalutamid kolunda olmuştur (p=0,02)

Sonuç: Çalışmamızda RT ile eşzamanlı ARB'lerinin etkinliği ayrıntılı değerlendirilmiş olup etkin doz 7 Gy ve en fazla hücre ölümüne neden olan ARB olarak da enzalutamid belirlenmiştir. Ancak tüm ARB'lerinin RT ile eşzamanlı kullanımında RT'nin etkinliğini arttırdığı ve sinerjistik olarak rol aldığı elde ettiğimiz sonuçlarla söylenebilir. Hormon baskılama tedavisi uygulanacak lokal ileri veya oligometastatik PK hastalarımızda ARB'lerinin eşzamanlı kullanıma devam edilmesi, eğer yeni nesil ARB seçimi gerekirse uygun hastalarımızda enzalutamid kullanılması önerilebilir. Bu konunun aydınlatılması için moleküler ve genetik verilerle oluşturulacak gerçek yaşam verilerine ihtiyaç vardır.

P10- SKLEROZAN PERİTONİT İLİŞKİLİ LUTEİNİZE TEKOMA: NADİR BİR VAKA SUNUMU VE TEDAVİ YAKLAŞIMIO

Mehmet Acun¹,Hayrani Kaya¹,Banu Öztürk¹,Özlem Etl¹

¹Antalya Eğitim Ve Araştırma Hastanesi

Amaç: Sklerozan peritonit, peritoneal inflamasyon ve fibrozis ile karakterize peritoneal zarın kalınlaşması ve skar dokusu oluşumuna yol açarak, abdominal ağrı, distansiyon, yapışıklıklar ve diğer gastrointestinal semptomlarla kendini gösteren genellikle peritoneal diyaliz veya onkolojik tedavi geçmişi olan hastalarda gözlemlenen nadir bir patolojidir.Luteinize tekoma ise genellikle östrojen ve progesteron gibi hormonları sentezleyen benign bir over tümörüdür.Luteinize tekomanın klinik belirtileri, hormonların aşırı üretimi sonucu ortaya çıkan menstruasyon düzensizlikleri, karın kitleleri veya hormonlara bağlı diğer semptomlarla karakterizedir.Sklerozan peritonit ve luteinize tekoma arasındaki ilişki, literatürde nadiren rapor edilmiştir ve bu durum, klinik değerlendirme ve tedavi sürecinde zorluklar yaratabilir.Bu vaka, sklerozan peritonit ile luteinize tekoma arasındaki nadir ilişkiyi ortaya koyarak, multidisipliner tedavi yaklaşımlarının önemini ve hormonal tedavilerin bu tür hastalıkların yönetimindeki rolünü vurgulamaktadır.

Yöntem:

Bulgu: 34 yaşında, premenopozal, 2 çocuklu kadın hasta, karın ağrısı ve şişlik şikayetleri ile başvurdu. Fiziksel muayenede abdominal distansiyon ve hassasiyet saptandı.Hastaya yapılan batın manyetik rezonans görüntülemesinde, sağ adneksiyal lojda 18 cm, sol lojda ise 10 cm boyutlarında diffüzyon kısıtlayan kitle lezyonları izlendi.Hastaya unilateral ooforektomi , salpenjektomi ve sağ hemikolektomi yapıldı.Patolojik inceleme, lezyonların sklerozan peritonit ile ilişkili luteinize tekoma ile uyumlu olduğunu göstermiştir.Hormonal tedavi olarak, LHRH analogu gosarelin ve tamoksifen başlanmış, iki yıl boyunca hastanın semptomları izlenmiştir. Takip sürecinde aktif semptom veya hastalık nüksü gözlemlenmemiştir.

Sonuç: Sklerozan peritonit ve luteinize tekomanın bir arada görülmesi, literatürde çok az vakada rapor edilmiştir ve bu durum, klinik açıdan önemlidir çünkü tedavi süreci karmaşıklaşabilir ve multidisipliner yaklaşım gerektirebilir.Birçok çalışmada, sklerozan peritonit, çoğunlukla peritoneal diyaliz hastalarında veya pelvik kanser tedavisi gören hastalarda gözlemlenmiştir.Ancak, luteinize tekomanın sklerozan peritonit ile eş zamanlı varlığı, daha önce çok az sayıda vakada gözlemlenmiştir.Luteinize tekomanın hormon duyarlı doğası, hormonal tedaviye yanıt verebileceğini gösteren önemli bir özelliktir. Bu vaka, luteinize tekomanın hormonal tedavi ile yönetilebileceğini ve hastanın semptomlarının cerrahi müdahale sonrası gerileyebileceğini desteklemektedir.Gosarelin ve tamoksifen gibi tedavi seçenekleri, hormon duyarlı tümörlerin yönetiminde yaygın olarak kullanılmaktadır.Bu vaka, sklerozan peritonit ve luteinize tekoma arasındaki nadir ilişkiyi gözler önüne sermekte ve multidisipliner tedavi yaklaşımlarının önemini vurgulamaktadır. Ayrıca, hormonal tedavi stratejilerinin bu tür hastalıkların yönetimindeki rolünü ve cerrahi müdahale ile birlikte sağlanan iyileşmeyi desteklemektedir. Gelecekte yapılacak çalışmalarda, bu nadir durumu daha iyi anlamak için daha fazla vaka raporu ve uzun dönem takiplerinin değerlendirilmesi gerekmektedir.

P11- KRONİK LENFOSİTİK LÖSEMİ VE KÜÇÜK HÜCRELİ AKCİĞER KARSİNOMU TANISI ALAN HASTADA TEDAVİ SÜRECİ

Ezgi Özmeriç¹,Sercan Ön¹,Mehmet Can Uğur¹

¹Tepecik Eğitim Ve Araştırma Hastanesi

Amaç: Kronik lenfositik lösemi (KLL), genellikle ileri yaşta görülen indolen seyirli hematolojik malignitedir.Erken evre hastalıkta sistemik tedaviye ihtiyaç duyulmaz,prognoz iyidir ancak hastalık seyrinde otoimmün hastalıklar ve ikincil maligniteler B hücre disfonksiyonunun sonucu olarak görülebilir.En sık görülen maligniteler genel popülasyona benzer şekilde akciğer,meme,kolon ve prostat kanseridir.Kanser görüldüğünde genel popülasyona göre prognozu daha kötüdür. Biz de KLL tanısı ile takip edilirken metastatik küçük hücreli akciğer kanseri (SCLC) tanısı alan hastanın klinik gidişini paylaşmak istedik.

Yöntem: Bilinen hipertansiyon tanılı 62 yaş erkek hasta tesadüfi saptanan trombositopeni ve lenfositoz üzerine KLL tanısı aldı.Yaklaşık 2.5 yıl boyunca hematoloji takibinde tedavisiz izlemde olan hastada iştahsızlık halsizlik yakınmaları ile başvurduğu poliklinikte yapılan görüntülemelerde sol akciğer üst lobda 5.5 cm kitle ve mediastende bulky multiple lenf nodları tespit edildi.

Bulgu: Akciğer bulgularına ek olarak karaciğerde yaygın metastatik lezyonları ,batın içerisinden yaygın multiple nekrotik lenf nodları görüldü.Hastanın akciğerdeki lezyonundan alınan biyopsi patolojisi küçük hücreli nöroendokrin karsinom olarak raporlandı.Laboratuvarında pansitopenik görülmesi üzerine yapılan kemik iliği biyopsisi KLL tutulumu ile birlikte epitelyal tümör metastazı akciğer nöroendokrin karsinom metastazını destekler nitelikteydi.Daha sonra hastanın hematüri yakınması ile başvurduğu acil serviste yapılan tetkiklerinde Ürik asit: 19.1mg/dL Kre:6.8 mg/dL düzeltilmiş Ca:9.12 mg/dL P:5.5 mg/dL görülmesi üzerine tümör lizis sendromu ön tanısı ile iki kez hemodiyalize alınması ve sıvı replasman tedavisi sonrası böbrek fonksiyon testleri normale geldi.ECOG performans skoru 1 olan hastaya, hematoloji ve onkoloji tarafından pansitopenik olmasına rağmen tümör infiltrasyonu düşünülerek sisplatin + etoposid+durvalumab başlandı. Üç kür tedavi sonrası parsiyel yanıt gözlemlendi,sitopenileri düzeldi ancak takibinde grade 3 diyare gelişti.İmmün ilişkili yan etki olarak değerlendirildi.Steroid tedavisi sonrası diyare regrese oldu.Dördüncü kür tedavi sisplatin + etoposid olarak verildi.Ancak sonrasında hastanın performans durumu kötüleşti,kemoterapiyi tolere edemedi.İki ay sonra hastalık progresyonu nedeniyle vefat etti.

Sonuç: Yaygın evre SCLC'de platin temelli tedaviye durvalumab eklenmesinin sağ kalımı uzattığı gösterilmiştir ancak klinik çalışmalara eş zamanlı KLL tanısı alan hastalar dahil edilmemektedir.Solid tümör tanısı olan KLL tanılı hastalarda immün kontrol noktası inhibitörlerinin etkinliğine dair veriler kısıtlıdır.Bizim hastamız da etkinlik konusunda verilerin net olmamasına rağmen Durvalumab kullanmak istedi.Üç kür tedavi sonrası yapılan ara değerlendirmede yanıt gözlemlendi ancak bu yanıtın immunoterapi etkinliğine atfedilebilmesi zor görünmekte.Dördüncü kür öncesi immün ilişkili diyare gelişti.CASPIAN çalışmasında kemoterapiye ek olarak durvalumab alan hastalarda grade 3-4 diyare sıklığı %5 idi.Hastamızda altta yatan KLL otoimmün yan etki gelişmesini kolaylaştırmış olabilir.Steroid ile hızlı yanıt alındı ancak sonrasında hastanın performans durumu kötüleştiği için tedavisine devam edilemedi.

P12- BIBR1532 UYGULANMIŞ MEME KANSERİ KÖK HÜCRELERİNDE OTOFAJİNİN İNCELENMESİ

Sinem Aslan¹, Leila Sabour¹, Çığır Biray Avcı¹, Nur Selvi Günel¹

¹Ege Üniversitesi Tıp Fakültesi Tıbbi Biyoloji Anabilim Dalı

Amaç: Meme kanseri, kadınlarda en sık görülen malignitedir. Metastaz yaparak kötü prognoza yol açabilmektedir. Meme kanseri kök hücreleri (BCSC'ler), tümör içinde kendini yenileme ve farklılaşma yeteneklerine sahip bir alt popülasyondur ve tümör başlangıcına, terapiye dirence, metastaza, nükse sebep olabilmektedir. Kemoterapi ve radyasyona karşı dirençli olmaları nedeniyle, BCSC'lerin hedef alınması meme kanseri tedavisinde umut verici bir stratejidir. Telomeraz, hücre yaşlanmayı ve apoptozu önleyen telomer uzunluğunun korunmasından sorumlu bir enzimdir. Meme kanseri de dahil olmak üzere çoğu kanserde telomeraz aktivitesi yukarı doğru düzenlenerek sınırsız hücre çoğalmasıyla sonuçlanmaktadır. BIBR1532 küçük moleküllü bir telomeraz inhibitörüdür. Telomeraz aktivitesini inhibe ederek telomer kısalmasına yol açmaktadır. Kanser hücrelerinde senesens ve apoptozu indüklemektedir. Çalışmalar, BIBR1532'nin BCSC'lerin kendini yenileme yeteneğini azaltabileceğini ve kemoterapiye duyarlılıklarını artırabileceğini göstermiştir. Otofaji, hasarlı organelleri ve proteinleri ortadan kaldıran, kanserde hem tümör baskılayıcı hem tümör teşvik edici olabilen hücrel bir bozunma sürecidir. olabilmektedir. Otofaji ve telomeraz inhibisyonu arasındaki ilişki meme kanseri kök hücrelerinde yeterince araştırılmamıştır. Bu çalışmada BIBR1532 uygulanmış meme kanseri kök hücrelerinde otofajiye bağlı genlerin ekspresyon seviyeleri kantitatif olarak değerlendirilmiştir.

Yöntem: Bu çalışmada, meme kanseri kök hücreleri kullanılmıştır. Hücreler, Human Breast Cancer Stem Cell Complete Growth Media with Serum besiyerinde, 37°C'de %5 CO₂'lik etüvde inkübe edilmiştir. BIBR1532 DMSO içerisinde çözdürülerek hazırlanmıştır. BIBR1532, IC₅₀ değerine göre hücre hattıyla muamele edilmiştir, BIBR1532'yle muamele edilmeyen hücreler kontrol grubu olarak belirlenmiştir. RNeasy Plus Mini Kitiyle (Qiagen) Total RNA İzolasyonu gerçekleştirilmiştir. cDNA sentezleri total RNA'lardan RT² First Strand Kitiyle (Qiagen) gerçekleştirilmiştir. RT² Profiler PCR Array-Human Autophagy kullanılarak RT-qPCR ile farklı grupların otofajiye bağlı gen ifadeleri kantitatif olarak değerlendirilmiştir.

Bulgu: BIBR1532 telomeraz inhibitörü uygulanmış Meme Kanseri Kök Hücrelerindeki otofajiyle ilişkili genlerdeki değişim RT-qPCR yöntemi kullanılarak analiz edilmiştir. Kontrol grubunda inhibitör uygulanmamış hücreler, deney grubunda BIBR1532'yle muamele edilmiş hücreler yer almaktadır. Sonuçlarımıza göre, otofajinin başlatılmasında kritik rol oynayan BECN1 geninin ifadesi 0,63 kat azalmıştır. Otofagozom oluşumu için gerekli olan ATGL1 0,33 kat azalmıştır, ATG5 ifadesiyse 1,33 kat artmıştır. Otofagozom oluşumunu destekleyen WIPI1 ifadesinde 0,00'la kritik oranda azalma vardır. Öte yandan otofajiyi başlatan kinaz kompleksinin temel üyeleri ULK1 1,57, ULK2 ise 1970,03 kat artış göstermiştir. Otofajiye doğrudan ilişkili diğer genlerden SNCA 405,62 kat, ATG4D 329,47 kat, RB1 100,71 kat artış göstermiştir. Otofaji başlatıcı kompleksin parçası olan PIK3C3'nin ifadesi 0,13 kat azalmıştır. Otofagozomun olgunlaşmasını sağlayan MAP1LC3B'in ekspresyonunda 3,08 kat artış, erken otofagozom oluşumuyla ilgili MAP1LC3A'nın ekspresyonunda 0,48 kat azalış vardır. DNA hasarına yanıt olarak otofajiyi düzenleyen DRAM1, 0,55 kat azalış göstermektedir. CASP3, FAS ve FADD genlerinin ifadesinde sırasıyla 2,93, 5,87 ve 3,67 oranda artış olmuştur. Pro-apoptotik gen olan BAX 1,88 oranında up-regüle olmuştur. Anti-apoptotik gen olan BCL2 7,64 oranında up-regüle olmuştur. TP53'ünse 1048,42 kat artış gösterdiği bulunmuştur.

Sonuç: BIBR1532'nin meme kanseri kök hücrelerinde otofaji ile ilgili genlerin ekspresyonunu değiştirdiği ancak düzensiz şekilde değiştirdiği görülmektedir. Özellikle ULK2 ve TP53 gibi otofajiyi doğrudan etkileyen genlerdeki yüksek artışlar, BIBR1532'nin otofaji aktivasyonu yoluyla meme kanseri kök hücrelerinde kansere yanıtı modüle edebileceğini düşündürmektedir. Ancak BECN1, ATGL1 gibi genlerin ifadesindeki azalışlar, BIBR1532 muamelesinin otofajiyi inhibe ettiğini düşündürmektedir. Sonuç olarak, BIBR1532'nin otofajiyi tamamen baskılamaktan ziyade düzensiz bir otofaji yanıtı oluşturduğu düşünülmektedir, ancak otofajinin daha derinlemesine incelenmesi için ileri çalışmalara ihtiyaç duyulmaktadır.

P13- NADİR GÖRÜLEN BİR VAKA: UTERUSUN METASTATİK PRİMİTİF NÖROEKTODERMAL TÜMÖRÜ

Hayrani Kaya¹,Mehmet Acun¹,Murat Koçer¹,Banu Öztürk¹

¹Antalya Eğitim ve Araştırma Hastanesi ,Tıbbi Onkoloji Bilim Dalı

Amaç: Primitif nöroektodermal tümörler (PNET), embriyonik nöral dokudan kaynaklanan nadir ve agresif tümörlerdir. Bu tümörler genellikle çocukluk ve gençlik döneminde ortaya çıkar ve sıklıkla merkezi sinir sisteminde veya yumuşak dokularda bulunur. Uterusta metastatik PNET ise son derece nadir görülür..Bu olgu sunumunda, nadir görülen bir uterus metastatik PNET vakasını ele alacağız.

Yöntem: Olgu sunumu

Bulgu: 62 yaşında, daha önce sağlıklı bir kadın hasta, alt karın ağrısı ve anormal vajinal kanama şikayetleri ile başvurdu. Fiziksel muayene ve pelvik ultrasonografi sonucunda uterusun büyüdüğü ve heterojen kitlelerin olduğu tespit edildi. Hastaya jinekolojik değerlendirme sonrası total abdominal histerektomi ve bilateral salpingooforektomi uygulandı. Postop patolojisinde dar sitoplazmalı,hiperkromatik nükleuslu ,yer yer psödorozet yapıları yapan küçük hücreli tümör dokusuna kesin tanı için uygulanan immünohistokimyasal incelemelerde, tümör hücrelerinde CD99, NSE ve Vimentin pozitifliği gözlemlendi. Ewing sarkomu ayırıcı tanısı için uygulanan EWS/FLI-1 füzyon FISH sonucunda tümör hücrelerinde EWSR1 gen düzenlemesinin negatif olduğu görüldü.Bu bulgular altında tümör Primitif nöroektodermal tümör olarak değerlendirildi. Ayrıca tümörün myometriyumu tam kat invaze ettiği ve alınan sol overde malign tümör infiltrasyonu olduğu görülmüştür. Oldukça agresif seyreden tümör için adjuvan tedavi vermeden önce PET-BT ,beyin ve spinal MRG çekilmiştir. Beyin ve spinal MRG olağan ek bulgu saptanmamıştır.PET-BT de her iki akciğerde plevral tutulumu olan alanlar olup ayrıca batin içinde fdg tutulumu olan yaygın omental implant alanları izlenmiştir. Hasta mevcut koşullar altında metastatik Primitif nöroektodermal tümör olarak tedavi verilmesi kararlaştırıldı. Tedavi olarak dönüşümlü VAC/İE (vincristin 1.4 mg/m² ,adriamisin 75 mg / m²,siklofosomid 1200 mg/ m², mesna 1200 mg/ m² / Etoposid 100 mg/m² ,ifosfomid 1800m mg/ m²) protokolü düzenlendi. Hastanın ilk iki kürü başarı ile tamamlandı. Kliniğimizde takip ve tedavisi devam etmektedir.

Sonuç: Uterusta metastatik PNET son derece nadir olup, literatürde yalnızca birkaç vaka bildirilmiştir. Bu tür metastatik tümörler genellikle kötü prognoz gösterir ve erken tanı ile agresif tedavi gerektirir. Uterin PNET'in nadir doğası ve literatürdeki az sayıda vaka raporu nedeniyle, optimum tedavi yolunu belirlemek zordur. PNET'ler için tedavi, cerrahi, adjuvan kemoterapi ve radyasyonla birlikte multimodal terapiyi içerir. PNET vakaları çok nadir olduğundan, bu belirli kötü huylu neoplazm türünün sağkalım veya tekrarlama oranlarını doğru bir şekilde tahmin etmek de zordur. . Bu olgu sunumu, nadir görülen bu tümör tipinin tanı, tedavi ve izlem süreçlerine katkı sağlamayı amaçlamaktadır. Gelecekte bu tür vakaların daha iyi anlaşılması ve tedavi edilmesi için daha fazla araştırmaya ihtiyaç vardır.

P14- İMMÜNSUPRESE BİR HASTADA KAN KÜLTÜRÜNDE BACTEROIDES THETAİOTAOMICRON OLGUSU

Sevgi Yıldırım Uğurlu¹

¹İzmir Şehir Hastanesi

Amaç: Anaerop bakteriler bakteriyemiye neden olan önemli patojenlerdendir. Mukozal yüzeylerde ve özellikle gastrointestinal sistem mikrobiyotasında baskın olarak bulunurlar. Pozitif kan kültürlerinin yaklaşık %0,5-13'ünden anaerop bakteriler sorumludur (1). Anaerop bakteriyemi gelişen hastalarda komorbiditelerin sık olduğu, altta yatan en sık hastalığın ise solid ve hematolojik maligniteler olduğu belirlenmiştir. Bu yazıda solid organ malignitesi olan ve kan kültüründe anaerop bakteriyemi saptanan bir olgu anlatılmıştır. Bu olgu sunumuyla solid organ malignitesi saptanan hastalarda görülebilecek bakteriyemilere dikkat çekmek amaçlanmıştır.

Yöntem: olgu incelenmesi

Bulgu: 55 yaşında kadın, bilinen hipertansiyon, hipotiroidi, 5 yıl önce sağ meme üst orta iç kadranda ele gelen kitle bulantı baş dönmesi olması üzerine meme kanseri tanısı (invaziv duktal karsinom) almış (2020 de total mastektomi+ aksiller lenf nodu diseksiyonu dahil opere olmuş) operasyon sonrası bulantı kusma baş dönmesi şikayetleri olması üzerine çekilen beyin MR da beyinde sol frontal lobda karsinom metastazı saptanmış aynı yıl içerisinde 2020 yılında opere olup sol frontal lob eksizyon yapılmış; sonrasında 10 fraksiyon rt almış ; 2022 de kontrollerde kemik metastazı saptanmış radyoterapi almış mayıs 2024 de karaciğer metastazı da saptanan hastaya vinorelbine(vinka alkaloidlerinden vinorelbine ,immunsupresif,en sık yan etkisi sitopeni) başlanmış takipteyken hasta 4 gündür ishal ve bulantı şikayetiyle acil servise başvurmuş. İshal günde 4-5 kez, koyu kahve renkli, kan-mukus içermemekteymiş. Bulantı ve kusması oral alımla birlikte artıyormuş. 5 gün önce başka bir merkezde öksürük-balgam şikâyeti olması üzerine moksifloksasin 400 mg ve sefaklor 1000 mg reçete edilmiş. İlaçları 3 gün kullandıktan sonra şikayetleri başlamış ve kullanmayı bırakmış. Hastanın ek enfektif bir şikâyeti yoktu. Fizik muayenesinde genel durumu orta, bilinç açık, oryante ve koopere. Solunum sesleri dinlemekle olağan, batın rahat defans ve rebound yoktu. Pretibial ödem bilateral 1 + idi. Ateş:36,7 Tansiyon:145/78 Nabız:64 Solunum sayısı:18 Hasta takip ve tedavi amacıyla Enfeksiyon Hastalıkları ve Klinik Mikrobiyoloji servisine yatırıldı. 2 set kan kültürü, gaita mikroskopik inceleme, gaita kültür tetkikleri gönderildi. Ampirik seftriakson 1x2 gr IV başlandı Kan tetkiklerinde WBC:10040 HGB:11,6 PLT:229 bin CRP:154 saptandı.Batın Ultrasonografi: Karaciğerin yeri, boyutu, konturları lobüledir. Parankim ekosu homojendir. Karaciğerde multipl, yaygın yerleşimli en büyüğü 40x48 mm boyutlarda parankime göre hipoeoik solid lezyonlar izlenmiştir (METASTAZ?). Perisplenik, perihepatik, pelvik ve parauterin alanda yaygın sıvı izlenmiştir. Gaita mikroskopik incelemesinde parazit görülmedi, gaita kültüründe üreme olmadı. Kan kültüründe Bacteroides thetaiotaomicron üredi. Antibiyogramında meropenem mik 0,38 İmipenem mik 0,19 metronidazol mik 1 saptandı. Bunun üzerine Seftriakson tedavisi kesilip, Metronidazol 4x500 mg intravenöz tedavi başlandı. Antibiyoterapisinin 3.gününde alınan kontrol kan kültüründe üreme olmadı. Takiplerinde genel durumu ve vitalleri stabil seyreden yapılan görüntülemelerinde yaygın metastazları olan hasta onkolojik açıdan takip-tedavisinin devamı için metronidazol tedavisinin 7.gününde Tıbbi Onkoloji servisine nakledildi. Onkoloji servis takibinin 3.gününde genel durumu kötüleşen,desatüre olup hipotansif seyreden hastaya inotrop desteği başlandı ve yoğun bakıma nakledildi. Yoğun bakımda kardiyak arrest gelişen hasta cpr a yanıt vermedi ve hasta exitus kabul edildi.

Sonuç: Vinorelbin kullanımının(immunsupresif tedavilerin) mukozal hasara yol açtığı,bakteriyemi yapabileceği gerçeği olduğu gibi ,Anaerop bakteriyemi insidansı aerop bakteriyemilere kıyasla düşük olsa da mortalite oranları yüksektir. Uygun antimikrobiyal tedavinin prognoza etkisi ve son yıllarda anaerop bakterilerde direncin gittikçe artması gibi nedenlerle, sağlık kuruluşları anaerop bakteriyemi prevalansını ve ilişkili faktörleri düzenli olarak incelemelidir